1921

Ueber

Primäres Appendix-Karzinom

mit Bericht eines eigenen Falles.

Mit zwei Abbildungen und einer Kurve.

Inaugural-Dissertation

zur

Erlangung der Doktorwürde

in der

gesamten Medizin

verfasst und einer

hohen medizinischen Fakultät

der

Kgl. Bayer. Ludwig-Maximilians-Universität zu München

vorgelegt von

Erwin Dorn

Medizinal-Praktikant.

München 1912.

Kgl. Hofbuchdruckerei Kastner & Callwey.

Ueber

Primäres Appendix-Karzinom

mit Bericht eines eigenen Falles.

Mit zwei Abbildungen und einer Kurve.

Inaugural-Dissertation

zur

Erlangung der Doktorwürde

in der

gesamten Medizin

verfasst und einer

hohen medizinischen Fakultät

der

Kgl. Bayer. Ludwig-Maximilians-Universität zu München

vorgelegt von

Erwin Dorn

Medizinal-Praktikant.

München 1912.

Kgl. Hofbuchdruckerei Kastner & Callwey.

Gedruckt mit Genehmigung der medizin. Fakultät
der Universität München.

Referent:
Geh. Rat Professor Dr. Döderlein.

Meiner Mutter!

Digitized by the Internet Archive
in 2026

https://archive.org/details/IA40153302_0007

Wohl kein Organ des menschlichen Körpers hat so zahlreiche Beschreibungen hervorgerufen wie der Wurmfortsatz. Hauptsächlich sind es Abhandlungen über Aetiologie, Pathologie und Therapie der entzündlichen Erscheinungen dieses kleinen Darmabschnittes. Lange wogte der Kampf in den letzten Jahren des vergangenen und den ersten des jetzigen Jahrhunderts zwischen Internisten und Chirurgen über die Behandlung der Appendicitis. Unzählige Berichte sind infolge dieses Streites entstanden, mehr und mehr neigte man der Ansicht zu, die konservative Behandlung der früheren Jahre aufzugeben und, wenn die Bedingungen einigermaßen günstige sind, zur Operation zu schreiten. Wie viele Kranke sind früher teils nach richtig, teils nach falsch gestellter Diagnose gestorben, während wir heute bei richtiger Beurteilung des Leidens als einzige dauernde Heilung nur die Operation ansehen können.

Daß infolge der Zunahme der Appendektomie auf die makroskopische und mikroskopische Untersuchung des zu entfernenden Darmabschnittes ein größeres Gewicht gelegt wurde, liegt auf der Hand. So lernten wir auch eine neue Krankheitsform der Appendix näher ken-

nen, die wohl früher schon vereinzelt beschrieben wurde, aber doch noch nicht das allgemeine Interesse auf sich gelenkt hatte. Es ist dies das primäre Appendixcarcinom. Immerhin bemerkenswert ist es, daß sich die Fälle von Carcinom der Appendix mit dem Häufigerwerden der Appendixoperationen bedeutend gemehrt haben. Während wir bis zu den 90er Jahren des voriglen Jahrhunderts nur ganz vereinzelt von diesen Appendixerkrankungen Erwähnung finden, haben wir in den letzten Jahren Berichte bis zu 40 Fälle in einem Jahre. Ich darf also jetzt schon, entgegen der teilweise herrschenden Ansicht, daß das Appendixcarcinom eine seltene Erkrankungsform sei, vorweg nehmen, daß der Krebs des Wurmfortsatzes aufgehört hat eine pathologische Rarität zu sein.

Besonders in englischen und vor allem in amerikanischen Fachzeitschriften sind viele umfangreiche Abhandlungen erschienen, denen sich in neuester Zeit die deutschen Berichte würdig zur Seite stellen. In der Literatur sind von dem Jahre 1838 an gerechnet bis heute ca. 240 Fälle von Appendixcarcinom veröffentlicht worden. Leider fehlt bei den ältesten Berichten von Merling (29) 1838 und von Prus 1865 nähere und zuverlässige Angabe ihrer Befunde. Auch die von manchen Autoren als sicher angenommenen 4 Fälle von Rokitansky (38) 1866 und 1 Fall von Kolascek (18) 1875 dürften einer strengen Kritik nicht standhalten. Bei ersteren wird es sich wohl

um Gallertcysten, bei letzterem um ein Adenom gehandelt haben. 1876 erwähnt Leichtenstern (24) 3 Fälle, 1880 Bierhoff (3) einen solchen, der aber besser als sekundäres Carcinom angesehen werden dürfte. Beger (2) berichtet 1882 über einen Fall, 1883 Maydl (28) und das Jahr darauf Draper (55) über einen solchen, den ersten aus englischer Feder. Ihm folgt Lafforgue (99) 1893 mit 4 Fällen, den ersten französischen; dann Glocebrook 1895, Stimson (90) 1896, Weir 1896 mit je einem Fall, Martin (27) 1896, Letulle u. Weinberg (105) 1897 mit je 2 Fällen, Mossé u. Daunic (109) 1897 mit einem Fall. Im nächsten Jahre veröffentlichten Whright (94), Nothnagel (34) und Monks (82) je einen Fall. Ihnen reiht sich 1899 Zemann u. Cullen mit einem Fall an. 1900 haben wir Berichte von De Bovis, Giscard, Rolleston (86) über je einen Fall, v. Hurton (66), Letull und Weinberg (106) über je 2 Fälle und v. Kelly (68) über 4 Fälle. Sudsuki (42) beschreibt 1901 3 Fälle, die wohl auch in dieses Kapitel einzureihen sind. Ihm folgen im Jahre 1902 Rehling, Yssup (97), Weir mit je 1 Fall und Harte u. Wilson (65) mit 2 Fällen. Elting (57) erwähnt im Jahre 1903 in seiner Abhandlung 3 Fälle, von denen einer zweifelhaft erscheinen dürfte. Es schließen sich im gleichen Jahre an Eddington, Norris (84), Lejars (101), De Ruyter und Walshan mit je 1 Fall, Kaufmann (16) mit 2 Fällen,

Moschcowitz (83) mit 3 und Letulle (102) mit 4 Fällen. Einschlägige Angaben aus dem Jahre 1904 machen Burnam (52), Heßberg (14), Cullingworth u. Cower (58), Jones u. Simons (67) und Eccles über je einen Fall. Sodann veröffentlichten im Jahre 1905 Weinberg (105), Neri (32), Driessen, Battle (49), Meyerstein (30), Sargent, Barrow, Weil (91) und Biggs (50) je einen Fall. Gleichzeitig mit ihnen publizieren Kelly u. Hurton, Körte (17), Baldauf (48) je 3 Fälle. Das Jahr 1906 sieht in der Fachpresse vertreten Rolleston u. Jones (87), Westermann, Landau (23), Libmann (75), Warthin, Eccles (56) mit je 1 Fall und Zaaijer (47) mit 2 Fällen. Im Jahre 1907 kommt die zusammenfassende Arbeit von Zaaijer (47) über ca. 60 Fälle inkl. 7 von ihm neu angeführten Fällen heraus, darin finden Erwähnung die Fälle von Grünbaum (13), Lubarsch (26), Schrumpf (39), Weber, Luzatto, Henking, Oberndorfer (35), Becker und Pothérat (113); von Brandts (6) sind 2 Fälle und von Letulle (103) sind 3 Fälle darin erwähnt. Das Jahr 1908 bringt einen Bericht von je 1 Fall von Bellantoni und von Elwell (58), dann die größeren deutschen Arbeiten von Kudo (21) über ca. 66 Fälle, darunter 6 neue, und von Vassmer (44), der neben einem eigenen beobachteten ca. 52 sichere Fälle von Appendixcarcinom erwähnt.

Als Ergänzung zu den hauptsächlich in den

drei großen zusammenfassenden deutschen Arbeiten von Zaaijer (47), Kudo (21) und Vassmer (44) erwähnten Fällen sind noch folgende Berichte hinzuzufügen:

Mason u. Rhea (81) publizierten 1907 folgenden Fall: Es handelt sich um eine 20-jährige Frau, die seit 2 Jahren verheiratet ist. Patientin will nie ernstlich krank gewesen sein. Vor 4 Jahren hatte sie Gonorrhoe und stand wegen Salpingitis in Behandlung. 1903 Operation: R. Ovarialcyste entfernt. Die Tuben waren entzündet. Patientin ist bald geheilt. Von Zeit zu Zeit Schmerzen im Abdomen, im Jahre 1905 erneute Laparotomie: L. Hydrosalpinx entfernt. Nach 18 Tagen Heilung. 2 Jahre gesund, dann plötzlich wieder erneute heftige dumpfe Schmerzen in der rechten Abdominalgegend. Erneute Operation: L. Ovarialcyste entfernt, zugleich auch Appendix, um Pat. eine event. erneute Laparotomie zu ersparen. Es fand sich am distalen Ende der Appendix etwas verhärteter, gelblicher Inhalt. Mucosa und Submucosa waren infiltriert, und nur an einer Stelle drangen die Zellen bis in die Ringmuskulatur durch. Starke Bindegewebsbalken und Gruppen von Epithelzellen. Mikroskopische Diagnose: scirrhöses Carcinom.

Im gleichen Jahre wurde in der Akademie zu Paris von 4 Fällen Bericht erstattet:

Hartmann (98): Eine 29 jährige Frau klagt über heftige Schmerzen in der Ileocöcalgegend. Verordnete Diät verbessert den Zu-

stand ein wenig, doch kommen die Schmerzen wieder. Operation ergibt 2 kleine Tumoren in der Mitte der Appendix und einen ca. nußgroßen Tumor an deren Insertionsstelle. Coecum wird teilweise mitreseziert. Pat. ist nach 4 Jahren noch gesund. Mikroskopische Untersuchung ergibt teils gesunde Mucosa und Follikelbildung, teils aber ist die Mucosa von Epithelzellen durchwachsen. Die Neubildung hat ganz den Charakter eines Adenocarcinoms.

Der zweite Fall handelt von einer 32jährigen Frau, die vor 4 Jahren das erste Mal Schmerzen in der rechten Fossa iliaca spürte, die sich von Zeit zu Zeit wiederholten. Mittels einer im Jahre 1904 vorgenommenen Incision wurde viel Eiter entleert. Darauf 2 Jahre gesund. Doch wiederholt Schmerzen, weshalb zur Operation geraten wurde. Die Appendix war adhärent und wurde entfernt. An ihrer Spitze fanden sich 2 kleine Tumoren; Schnitte durch diese Gegend zeigten eine atypische Zylinderepithelwucherung, die bis in die Muscularis drang und als Carcinom diagnostiziert wurde.

Nélaton (111) operierte eine 20jährige Frau, die immer gesund war und vor 7 Wochen plötzlich Schmerzen im Abdomen bekam. Appendix war sehr lang und an der Spitze verdickt. Auf dem Schnitt wird die Epithelwucherung von Letulle als Carcinom angesprochen.

In der an diesen Bericht sich anschließenden Diskussion erwähnt Mignon (108) einen

Fall, von dem er glaubt, daß es sich um Carcinom der Appendix handelte, obgleich keine Resektion des Wurmfortsatzes vorgenommen wurde. An Hand der Krankengeschichte glaubt Mignon den Beweis bringen zu können: Es handelt sich um einen 60jährigen Mann, der früher immer gesund war. Plötzlich spürte Pat. eines Tages, als er vom Pferde stieg, heftige Schmerzen in der Ileocoecalgegend. 8 Tage Bettruhe, die Schmerzen verschwinden. Nach anderthalb Monaten konstatiert der Arzt einen Tumor in der Ileocoecalgegend. Pat. hatte Fieber, war appetitlos, abgemagert. Auf eine vorgenommene Inzision entleert sich viel Eiter. Fieber läßt nach. Nach 8 Tagen erneute Verschlimmerung unter starker Abmagerung. Man bekam den Eindruck, daß es sich um eine maligne Neubildung handle. Magen- und Darmfunktion war tadellos. Pat. wurde schwächer, es traten Oedeme an den unteren Extremitäten auf. In der Ileocoecalgegend war eine Verhärtung und in der Mittellinie des Abdomens drei Tumoren zu fühlen. Operation: Ascites, Coecum stark verwachsen, dahinter und unterhalb harte Masse, korrespondierend mit dem gewöhnlichen Sitz der Appendix und selbst stark adhärent. Im Mesenterium carcinomatöse Drüsen bis zu Nußgröße. Mignon schloß, daß diese harte Masse hinter dem Coecum die Appendix sein müsse und der Sitz einer primären Neubildung gewesen sei. Nach anderthalb Monaten Exitus, nachdem zuvor noch gastrische Krisen aufgetreten waren.

Diesem interessanten, aber immerhin nicht ganz sicher gestellten Falle schließt sich Potel (112) an:

Ein 58jähriger Mann, der seit 25 Jahren eine doppelseitige Inguinalhernie hatte, spürte seit 2 Monaten Schmerzen in der rechten Hernie; der Bruch konnte auch seither nicht mehr reponiert werden. Die Operation ergab: Die Appendix, 6 cm lang, freiliegend mit einigen Darmschlingen in dem Bruchsack, ihr freies Ende war aufgetrieben und mit kleinen Fremdkörpern gefüllt. Wandung dick und hart. Bei einer mikroskopischen Prüfung wurde das distale Ende der Appendix als der Sitz eines scirrhösen Carcinoms befunden.

De Jong (8) berichtet von einer Frau, die 1904 operiert wurde und seit dieser Zeit gesund ist: Die 47jährige Pat., welche häufig an Diarrhöe erkrankte, hatte wieder starke Schmerzen im Abdomen. Die ihr geratene Operation ergab: Appendix adhärent. An der Spitze ovale Cyste. Der proximale Teil des Wurmfortsatzes ist nur wenig verändert, während am distalen Abschnitt von der Mucosa nichts mehr zu finden ist. Die Cyste besteht aus Tumorgewebe, das carcinomatösen Charakter hat und aus kleinen Nestern, Bündeln und Strängen besteht, deren stark gefärbte Kerne rund und oval sind. Die Zellen selbst sind klein. Die Zellbündel sind bis zur Serosa durchgewachsen. Diagnose: Carcinoma simpl.

Die folgenden 4 Fälle deutscher Autoren, die im Jahre 1908 als Appendixcarcinome dia-

gnostiziert wurden, sollen hier der Vollkommenheit halber nochmals kurze Erwähnung finden.

Isaak (15) berichtet in der Berliner klin. Wochenschrift von einem 25jährigen Mann, der vor 3 Jahren an Appendicitis erkrankt war und nach einigen Wochen geheilt entlassen wurde. Seit 1 Jahr hat er wieder starke Schmerzen in der rechten Unterbauchgegend. Fieber, dann Schmerzen in der rechten Brust. Im Röntgenbild über der rechten unteren Lungenpartie fünfmarkstückgroße Schatten. Ein Jahr lang war Pat. wieder gesund, dann viel Husten, eitriger Auswurf, Fieber, Schmerzen am r. Rippenbogen; rechts hinten Rasselgeräusche; zunehmender Zerfall, Exitus. Die Sektion ergab: Extraperitonealer, paravesikaler Abscess, multipler Leberabscess und jauchiger Lungenabscess. In dem extraperitonealen Abscess befand sich neben dem Coecum ein Knoten, der mit einer ganz dünnen Kapsel umgeben war. Die Kapsel besteht innen aus Bindegewebe mit vereinzelter glatter Muskulatur. Nach außen ist auf der ganzen Circumferenz eine dicke Lage glatter Muskeln, deren Bündel innen zirkulär, außen longitudinal verlaufen. Darauf folgt nach außen ein gefäß- und nervenführendes Bindegewebe. In diesem vereinzelte Nester der Neubildung. Der Verfasser kommt zu dem Schluß, daß es sich hier um ein primäres Appendixcarcinom handelte, an das sich die weitere Abscessbildung angeschlossen habe.

Vöckler (45) operierte 2 Fälle:

Der erste Fall war eine 27jährige Frau, die mit der Diagnose chronische Appendicitis zur Operation kam. Appendix, an der Spitze mit der Bauchwand verwachsen, ist 3,5 cm lang. Spitze obliteriert. Schleimhaut und Submucosa an dieser Stelle aufgegangen in ein ziemlich derbes Gewebe. Diese Partie erweist sich unter dem Mikroskop als Carcinom mit soliden Zellzügen, die teilweise bis zur Serosa durchgedrungen sind.

Bei dem zweiten Falle, einem 56jährigen Manne, wurde die Diagnose auf Tumor coeci gestellt. Die Operation ergab einen Tumor an der Hinterwand des Coecums und des angrenzenden Colon ascendens. Teilweise Verwachsungen mit dem Dünndarm. Wurmfortsatz fehlt bis auf einen Stumpf, sonst im Tumor aufgegangen. Cöcum mit 10 cm Ileum und 5 cm Colon ascendens entfernt. Vom Stumpf aus erstreckt sich eine von wallartigen Rändern begrenzte ulcerierte Fläche bis zum Colon ascendens. Da vom Coecum nur die Serosaseite carcinomatöse Veränderungen aufweist, die Schleimhaut aber vollständig unverändert ist, hält Verfasser die Appendix als Ausgangsstelle des Tumors. Die Präparate sollen diesen Befund ganz klar beweisen. Von besonderem Interesse ist dieser Fall, da der weitere Krankheitsverlauf bekannt ist. Ein Jahr nach der Operation war wieder ein walnußgroßer Tumor tastbar. Ein Jahr 9 Monate darauf wurde Pat. kränklich, und ein Tumor in Mannskopfgröße

war fühlbar. Durch eine Inzision entleert sich Eiter, der sich wieder als Gallertkrebs erweist. Bald darauf trat der Exitus ein.

Lindemann (25) veröffentlichte einen Fall in der Deutschen Zeitschr. f. Chirurgie: Ein 16jähriges Mädchen wird im Intervall operiert. Die Appendix, 8 cm lang, zeigt an ihrem distalen Teil einen erbsengroßen Knoten. Die mikroskopische Untersuchung ergibt: Die Mucosa ist völlig verschwunden, die Ringmuskulatur stellenweise nach außen verdrängt, in diese Partien ragen Geschwulstknoten hinein. Auch zwischen den Schichten der Muscularis longitudinalis sieht man Geschwulstparenchym liegen. Sonst ist das Bild das der Entzündung. Die Diagnose lautet: Carcinoma simplex.

Den Reigen der zahlreichen amerikanischen Veröffentlichungen, die in das Jahr 1908 fallen, eröffnet Williams (96) in Annals of Surgery:

Eine 20jährige Frau hatte seit 3 Tagen Schmerzen in der Regio ileocoecalis, wo eine feste Masse von der Größe einer Zitrone gefühlt werden konnte. Bei der sofort vorgenommenen Operation zeigt sich eitriger Abscess. Der Wurmfortsatz, 7 cm lang, war wie gewöhnlich gelagert, etwas geschwellt, akut entzündet und wies eine kleine Perforation an der Basis und keulenförmige Verdickung am Ende auf. Alle Schichten waren hypertrophiert. An der Spitze ist das Innere gänzlich von einer harten Masse angefüllt. Die Epithelschicht

ist intakt. Submucosa und Muscularis sind an der Spitze von einer Epithelwucherung infiltriert, die selbst an manchen Stellen bis in die Serosa subperitonealis reicht. Dem histologischen Charakter nach handelt es sich um ein scirrhöses Carcinom.

Nur ganz kurze Erwähnung finden 2 Fälle von Coons und von Wahlgren. Bei letzterem handelt es sich um ein 15jähriges, an akuter Appendicitis operiertes Mädchen. Bei beiden Fällen lautet die Diagnose auf primäres Carcinom der Appendix.

Lothrop (76) berichtet von einem 9 Jahre alten Mädchen, das immer gesund war. Seit 1 Monat hat das Kind Schmerzen im Abdomen, die aber nicht genau lokalisiert werden können. Vor 2 Tagen starke Schmerzen in der Ileocoecalgegend. Fieber mit Pulserhöhung stellt sich ein. Eine ca. hühnereigroße Geschwulst kann in der schmerzhaften Gegend gefühlt werden. Die sofortige Operation ergibt eine akute Appendicitis mit periappendiculärem Abscess. Appendix war als gangränöse Masse mit Perforation sichtbar. Die die Veränderung hervorrufenden Gebilde werden als carcinomatös im Mikroskop erkannt. Es fehlt leider eine genaue nähere mikroskopische Beschreibung.

White (93) gibt einen Sektionsbefund von einer 75jährigen Frau wieder, die mit 35 Jahren eine akute Appendicitis durchgemacht hatte. Die 6 cm lange Appendix war adhärent und fühlte sich hart an. Der distale Teil war auf ca. 1 cm zugrunde gegangen. Mikrosko-

pische Schnitte zeigen eine unregelmäßige Wucherung von Epithelzellen in alle Schichten hinein. Meist ist die Neubildung einer völligen kolloiden Degeneration zum Opfer gefallen, in manchen Teilen ist eine typische Drüsenbildung zu sehen. Verfasser nimmt an, daß es sich um ein primäres Appendixcarcinom handle.

Kelly (69) fügt seinen früheren, teils mit Hurdon veröffentlichten Fällen 3 weitere hinzu:

Erster Fall: Ein 23jähriges Mädchen, das vor 5 Jahren einen Appendicitisanfall durchgemacht hat und bis vor 4 Wochen gesund ist, wird im Intervall operiert und ist bis jetzt gesund geblieben. Der Wurmfortsatz, um sich selbst gedreht, hat eine Länge von 4,5 cm und eine Dicke von 2,5 cm. Die Wucherung der Neubildung erstreckt sich über die ganze Appendix und hat alle Schichten durchdrungen. Das Lumen ist fast überall von Tumormassen angefüllt. Die Epithelzellen sind in Nestern angeordnet, durch wohlentwickeltes Stroma verbunden. Die Epithelzellen sind hauptsächlich der Sitz der mukoiden Degeneration, viele von ihnen haben ihre ehemalige Form verloren und erscheinen mehr oder weniger nur noch als nekrotische Trümmer. Diagnose: Kolloidcarcinom.

Zweiter Fall: Eine 27jährige Frau hat seit 2 Jahren Schmerzen in der rechten Regio ileocoeliaca. Die Operation, die anfangs auch wegen Gallenblasenschmerzen unternommen

wurde, zeigt, daß die Gallenblase völlig normal war, dagegen ergibt der gleichzeitig untersuchte Wurmfortsatz an seinem distalen Ende eine Verdickung. Entfernung. Makroskopisch war keine Neubildung an demselben sichtbar. Dagegen zeigte sich im Mikroskop, daß die Neubildung ihren Sitz im distalen Drittel hatte und aus Zellnestern von verschiedener Größe und Bildung, umgeben von einem wohlentwickelten Stroma, bestand. Besonders war die Mucosa infiltriert, aber auch in der Muscularis und Serosa fanden sich die carcinomatösen Nester vor.

Dritter Fall: Eine 28jährige Frau wurde infolge akuter Appendicitis operiert. Der entfernte Wurmfortsatz war 6 cm lang, akut entzündet, perforiert, adhärent und an der Spitze erweitert. Die mikroskopische Untersuchung ergab eine Neubildung, bestehend aus Nestern, die aus gut entwickeltem Stroma gebildet waren. Geringe Ausdehnung in die Muscularis. Hier wie im vorhergehenden Falle wurde die Diagnose auf primäres Appendixcarcinom gestellt.

C. A. Mac. Williams (95) publiziert einen Fall im Juni 1908 und schließt daran eine größere Abhandlung an: Ein 35jähriger Mann, schon als Kind unterleibskrank, vor 5 Jahren an Verdauungsschwächen leidend, bekommt vor 11 Tagen plötzlich scharfe Schmerzen in der rechten Unterbauchgegend. Ein Tumor ist nicht fühlbar. Die Appendix, 5 cm lang, wird entfernt und zeigt viele Adhäsionen. An der

Spitze ist eine geringe Auftreibung. Im Mesenterium, nahe der Ileocoecalvereinigung, wird eine große Drüse entfernt, die sich als hyperplastisch erweist. Die mikroskopische Diagnose stellt Dr. Mandelbaum auf Adenocarcinom der Appendix. 4 Jahre später ist Pat. noch gesund.

In demselben Monat erscheint von Le Conte (74) die Veröffentlichung eines Falles: Es handelt sich um ein 21jähriges Mädchen, das schon seit 13 Jahren öfter "sharp pains" in der Ileocoecalgegend, ab und zu mit Fieber verbunden, hatte. Nach plötzlichem, heftigem Schmerzanfall wurde die Operation vorgenommen. Der Wurmfortsatz ist im Coecum invaginiert, die affizierten Partien werden entfernt. Der pathologische Bericht lautet: Im Appendixkopf ist ein kleiner Tumor, 2 cm lang und 1 cm breit, zu fühlen. Ein Schnitt durch diese Partie zeigt, daß an Stelle der Mukosa ein unregelmäßiges Gewächse von Zellen in mehr oder weniger soliden Alveolen sich befindet. Die Zellen, welche diese Nester bilden ,sind oval, regulär und haben runde Kerne. Schnitte durch das resezierte Coecumstück zeigen ähnliche Wucherungen. In wenigen Stellen sind noch die Lieberkühn'schen Drüsen erhalten, aber der Hauptsache nach sind sie ersetzt durch Nester des Neoplasma. Diagnose: Carcinoma appendicis, Invagination der Appendix mit Ausbreitung der Neubildung in einen Teil des Coecums. Nach 6 Wochen ist eine erneute Operation notwendig. Das Coecum

wird mit dem Ileum, ca. 6 cm lang, entfernt. Die Pat. fühlt sich nach 10 Monaten noch völlig gesund.

Gleichzeitig hat Harte (64) 92 Fälle zusammengestellt, die sich vielfach mit denen früherer Autoren decken, dazu bringt er aber 9 noch nicht veröffentlichte Fälle von Appendixcarcinom.

1. Fall. Ein 30 jähriger Mann, gestorben an lobärer Pneumonie, hatte nie Symptome einer Appendicitis gezeigt. Trotzdem ist der Wurmfortsatz, 6 cm lang, an seinem Ende kolbig aufgetrieben (2 : 5 cm). Auf dem Durchschnitt zeigt sich das Lumen des aufgetriebenen Teiles als eine solide, reguläre Masse von gelblicher Farbe. Mikroskopisch findet man, daß diese Partie von einem adenomatösen Gewächse angefüllt ist. Die Drüsen zeigen teils Zylinder-, teils Rundzellenepithel. Die Neubildung dringt bis in die Muscularis vor und ist von adenocarcinomatösem Charakter.

2. Fall. (Mitgeteilt von Dr. Monks). Eine 24 jährige, kräftige Frau, die ab und zu an Verdauungsstörungen litt, kommt im September 1907 in das Boston City Hospital wegen Symptomen von Appendicitis. Die sofort ausgeführte Operation ergibt eine chronisch entzündete Appendix. Der Wurmfortsatz, 5 cm lang, zeigt einige Adhäsionen. 1,5 cm vom distalen Ende entfernt, ist ein kleines Knötchen zu fühlen. Das mikroskopische Bild zeigt, daß in der Nähe des Tumors die Mucosa gänzlich durch eine Masse ersetzt ist, welche aus zu-

sammenhängendem Gewebe, die Epithelzellen umgebend, besteht. Diagnose: Adenocarcinom. Pat. ist noch nach anderthalb Jahren völlig gesund.

3. Fall. (Mitgeteilt von Dr. Munzo). Es handelt sich um einen 47jährigen Arbeiter, der vor 2 Wochen plötzlich an Appendicitisanfällen erkrankte. Die Operation ergibt einen harten Tumor, an der Außenseite mit dem Coecum adhärent, der sich als Wurmfortsatz herausstellt und leicht entfernt wird. Drainage, eitriger Ausfluß. Erneute Operation wird verweigert, doch scheint sich Pat. wohl zu befinden. Die Appendix scheint von Zylinderzellencarcinom infiltriert.

4. Fall. Nach Mitteilung von Dr. Kaboh). Eine 30jährige Frau wird mit Symptomen von akuter Appendicitis ins Krankenhaus eingeliefert und sofort operiert. Die Appendix ist stark verwachsen. Das Drüsenepithel in der Mucosa ist zugrunde gegangen und durch ein ganz atypisches Gewächse ersetzt, welches das Bild eines Carcinoms darbietet. Da die Pat. sich nicht gut erholt, wird nach einem Jahr zur erneuten Operation geschritten. Am rechten Ovarium ist ein kleiner, harter Tumor fühlbar, der mit dem Ovarium und der Tube entfernt wird. Der Tumor ergibt sich als carcinomatös. Die Untersuchung des Ovarialcarcinoms zeitigt keinen sicheren Anhaltspunkt, ob dasselbe nicht eine Metastase von dem Appendixcarcinom sei.

5. Fall. (Mitgeteilt von Dr. van der Veer).

Ein 14jähriges Mädchen wird wegen akuter Appendicitis operiert. Die Appendix, 6,5 cm lang, ist geschwellt und verwachsen. Alle Schichten sind verdickt. Die mikroskopische Untersuchung ergibt, daß die Schichten von einer unregelmäßigen, anastomosierenden Epithelzellenwucherung durchdrungen sind. Diagnose: Carcinoma simplex.

6. Fall. (Mitgeteilt von Dr. van der Veer). Bei einem 13jährigen Mädchen ist die klinische Diagnose auf akute Appendicitis gestellt, weshalb sofort operiert wird. Die Appendix, 4 cm lang, ist verdickt, hart und zeigt 1 cm von der Spitze entfernt eine kleine Perforation. Das Gewebe erscheint gräulich. Der mikroskopische Befund ist: Mucosa atrophisch, fehlt an manchen Stellen vollständig. Die Lymphfollikel sind vergrößert. Auf der einen Seite des Schnittes ist in der Mucosa eine Stelle, die nur zusammenhängendes Gewebsstroma mit zahllosen Spalten zeigt, welche von großen, zelligen Nestern mit dunkel gefärbten Kernen ohne genaue Anordnung gefüllt sind. Diagnose: Carcinoma appendicis.

7. Fall. (Mitgeteilt von Dr. van der Veer). Ein 21jähriges Mädchen mit chronischer Appendicitis wird operiert. Der entfernte Wurmfortsatz ist in seinen distalen zwei Dritteln stark verdickt. An einer obliterierten Stelle zeigt sich auf dem Schnitt eine Vermehrung des Mucosagewebes. In der Submucosa ist eine Wucherung, bestehend aus Zellen mit großen Kernen, zu finden. Die Neubildung ist auf die

Mucosa beschränkt und wird als Carcinom diagnostiziert.

8. Fall. Ein 41jähriger Mann, dessen Mutter vor 2 Monaten an Carcinoma mammae operiert wurde, hat seit 2 Jahren Schmerzen im Abdomen, die immer von Zeit zu Zeit wiederkehren. Die Operation ergibt einen 6—7 cm langen Wurmfortsatz, der stark bis Hühnereigröße cystisch erweitert ist. Der Inhalt der Cyste ist sonderbar fest. An der Cystenoberfläche sind vereinzelte kleine Knötchen zu sehen. Die mikroskopische Untersuchung ergab überall eine Neubildung in der Mucosa von kleinen, runden Zellen, die auch in die Muscularis eindrangen und dort Nester bildeten. Diagnose: Carcinoma appendicis.

9. Fall. Eine 39jährige Frau hat seit 3 Tagen Schmerzen in der Ileocoecalgegend. Der entfernte Wurmfortsatz ist verdickt, entzündet und fühlt sich sehr hart an. Geringe Verwachsungen, kein Eiter. 1 cm vom Stumpf entfernt ist die Appendix abgebrochen. Der Stumpf wird abgetragen. Im Mikroskop kann bis auf die Muscularis externa keine Schicht genau unterschieden werden. Vereinzelte Drüsenreste finden sich in der Mucosa. Das Stroma ist vollständig zerstört und von polymorphkernigen Leukocyten und kleinen Rundzellen infiltriert. Die Neubildung ist bis in die Serosa und das Fettgewebe durchgedrungen. Die Zellformen des Tumors sind sehr irregulär. Diagnose: Appendixcarcinom.

Einen interessanten Fall, der eine zwei-

malige Operation notwendig machte, berichtete Mac Cosh (79): Ein 23jähriger Mann hatte öfters Appendicitisanfälle. Man fühlt in der Appendixgegend einen deutlichen Tumor. 1897 wurde Pat. im Presbyterium-Hospital operiert. Es handelte sich um einen 10 cm langen, 3 cm dicken Tumor, der sich über Coecum, Appendix und einen Teil des Peritoneums erstreckte. Er wurde als inoperabler, maligner Tumor betrachtet und die Bauchwunde nach Einlegen eines Drains geschlossen. Pat. verließ in relativ gutem Zustande das Krankenhaus. 20 Monate später kam Pat. wieder mit einer Bauchhernie an der operierten Stelle. Eine harte Masse in der Größe eines Hühnereies war in der Appendixgegend zu fühlen. Die erneute Operation ergab, daß der Darm und das Netz innig verwachsen waren. Einige harte kleinere Tumoren wurden als retroperitoneale Drüsen angesprochen. Die Appendix wurde mühsam isoliert, von ihren Adhäsionen gelöst und entfernt. Die mikroskopische Untersuchung ergab ein typisches Adenocarcinom. Die Drüsen waren nicht vom Carcinom befallen. Der Pat. erfreut sich bereits seit 9 Jahren nach der Operation der besten Gesundheit.

Mac Cosh erwähnt noch kurz einen Fall von Appendixcarcinom, der noch nach einem Jahr völlig gesund gewesen sein soll, den er aber gänzlich aus dem Auge verloren habe.

Ebenfalls in Annals of Surgery erwähnt Kiliam (73) kurz 2 Fälle, bei welchen die Diagnose auf Adenocarcinom gestellt wurde.

Der eine dieser Fälle wurde vor 5 Jahren, der andere vor einem Jahr operiert, und es sind seither keinerlei erneute Beschwerden aufgetreten.

Hammond (63) berichtet von einem 35-jährigen Mann, der vor 13 Monaten den ersten Appendicitisanfall hatte. In der Appendixgegend kann ein kleiner Tumor gefühlt werden, der nach der Operation sich als verdickter Wurmfortsatz herausstellt und an der Spitze Verwachsungen zeigt. Die Diagnose lautete: Carcinoma appendicis.

Einen Monat später kommt der Bericht von Kepler (72): Es handelt sich um eine 43-jährige Frau, welche vor 6 Jahren wegen eines „fibroid tumor" operiert wurde. Pat. gibt an, 10 Wochen später einen Abscess in der rechten Ovarialgegend gehabt zu haben, der sich schließlich durch das Rectum entleerte. Vor 1 Jahr bekam Pat. wieder starke Schmerzen in der Ileocoecalgegend, die Attacken wiederholten sich häufig, und die Pat. willigt in die Operation ein. Die Appendix, 6 cm lang, ist verwachsen und an ihrem distalen Ende geschwellt. An der Spitze zeigt sich ein olivengroßer Tumor, der sich als eine Neubildung herausstellt. Die Submucosa und Mucosa der Appendix ist durch eine frische, zusammenhängende Schicht ersetzt, in welcher alveoläre Massen von epithelialen Neubildungen sich befinden. Die Alveolen zeigen hie und da Neigung zu Drüsenbildung. Der Tumor hat die Ringmuskulatur infiltriert und fast völlig er-

setzt. Die Zellnester dringen bis in die Serosa. Diagnose: Primäres Appendixcarcinom.

Garrow und Keenam (59) publizierten 2 Fälle, die im Viktoria-Hospital zu New-York operiert wurden:

1. Fall. Ein 21jähriges Mädchen kommt wegen starker Schmerzen in der Ileocoecalgegend, welche vor 7 Jahren zum erstenmal auftraten, ins Krankenhaus. Ein kleiner Tumor ist genau in der Mitte zwischen Nabel und Spina iliaca ant. sup. zu fühlen. Die Operation zeigt, daß die Appendix leicht verwachsen und am distalen Teile erweitert ist. Der mikroskopische Befund ergibt Riesenzellencarcinom. Pat. ist bereits seit 2 Jahren gesund.

2. Fall. Ein 13jähriges Mädchen klagt über Schmerzen in der Ileocöcalgegend. Die Operation zeigt den Wurmfortsatz am Rande des kleinen Beckens, das mit Eiter gefüllt ist, liegend. Es sind starke Verwachsungen vorhanden, der distale Teil des Wurmfortsatzes ist geschwellt, gangränös und zeigt kleine Perforationen. Die mikroskopische Untersuchung ergibt, daß das Lumen, genau proximal der geschwellten Partie, durch ein kleines Neoplasma verschlossen ist. Schnitte durch diesen Teil ergeben Rundzellencarcinom. Die Neubildung ist hauptsächlich in das Lumen hineingewachsen, doch ist die Muscularis bis unter die Serosa von den zellhaltigen Nestern infiltriert. Pat. ist nach einigen Jahren noch völlig gesund.

Le Priol (107) behandelt in seiner Disser-

tationsarbeit nur Fälle, welche bereits von seinen Lehrern Letulle und Nélaton, Hartmann und Lecène veröffentlicht wurden.

Die letzte Veröffentlichung im Jahre 1908 bringt Monks (82): Ein 24jähriges Mädchen kommt 1902 in das Boston City Hospital mit den Symptomen einer chronischen Appendicitis. Den durch Operation entfernten Wurmfortsatz beschreibt Dr. Mallory. Die Appendix ist 5 cm lang und zeigt am distalen Teil eine kleine Anschwellung. Mikroskopisch besteht dieser kleine Tumor aus Epithelien, die in alveolärer Art angeordnet und von Stroma umgeben sind. Die Zellen sind teils in Nestern, teils in drüsenähnlichen Räumen zu finden. Das Gewächs ist auf Submucosa und Mucosa beschränkt. Diagnose: primäres Appendixcarcinom. Pat. erfreut sich bereits seit $5^1/_2$ Jahren der besten Gesundheit.

Im Jahre 1909 werden 21 neue Fälle berichtet.

Als erster publiziert Hacker (62) im Januar d. J. zwei Fälle: Eine 31jährige Frau, die nie appendicitische Beschwerden, aber schon lange Schmerzen im Unterleib gehabt hat, wird mit der Diagnose Ovarialtumor operiert. Das rechte Ovarium ist cystisch erweitert und wird mit der Salpinx entfernt. Da einmal die Laparatomie gemacht ist, wird wie üblich auch die Appendix mitreseziert. Die Pat. ist seit 2 Jahren völlig gesund. Die mikroskopische Untersuchung des ca. 5 cm langen, an seinem distalen Teil verdickten Wurm-

fortsatzes ergibt eine unregelmäßige Zellanhäufung von epithelialem Charakter in der Mucosa. Die Kerne sind rund. Die Submucosa und die Muscularis sind ebenfalls von Epithelzellen durchwuchert. Die Diagnose lautet auf Carcinoma simplex.

Der zweite Fall handelt von einer 39jährigen Frau, welche ebenfalls nie ausgesprochene Appendixreizungen, dagegen häufig starke Schmerzen im Unterleib hatte. Die Operation ergibt Retroflexio uteri. Der in situ untersuchte Wurmfortsatz ist an seiner Spitze etwas verdickt und wird daher entfernt. Die Appendix, ca. 6 cm lang, ist verwachsen und das distale Drittel obliteriert. Im Mikroskop ergibt sich, daß die Mucosa und Submucosa durch Zellgewebe, welches an einer Stelle bis zur Muscularis sich ausdehnt, ersetzt ist. Die Zellen haben kuboide Form, die Kerne sind groß, rund. Das Bindegewebe ist gering. Die innere Muskelschicht enthält zahlreiche kleine, runde Zellen. Die Diagnose wird auf Carcinoma simplex gestellt. Pat. ist seit 2 Jahren gesund.

Im Deutschen Spital zu Philadelphia hält Deaver (54) einen Vortrag über Appendicitis und erwähnt im Anschluß daran einen Fall von primärem Appendixcarcinom. Es handelte sich um eine 27jährige Deutsche, welche seit zwei Jahren gallenblasenleidend war. Die Schmerzen begannen kürzlich wieder stark in der rechten Leibeshälfte aufzutreten. Eine Operation ergab die Gallenblase völlig intakt, dagegen

wurde die verdächtige Appendix entfernt. Nach der mikroskopischen Untersuchung lautete die Diagnose auf primäres Appendixcarcinom.

In der Zeitschrift der Belgischen Medizin. Akademie publiziert Mouchet (110) 4 Fälle:

1. Fall. Ein 30jähriger Mann wird wegen akuter Appendicitis im Krankenhaus operiert. Die Appendix, 8 cm lang, ist nicht verwachsen. Sie zeigt an ihrem Anfangsteil eine harte, ca. haselnußgroße Anschwellung, an ihrem distalen Teil ist sie obliteriert. Schnitte durch die verdickte Partie zeigen eine Tumorbildung von epithelialem Charakter, die ihren Sitz in Submucosa und Muscularis hat. Die Zellen sind teils kubisch, teils zylindrisch. Die Wucherung dringt nicht durch die Serosa durch. Der Tumor ragt in das Lumen der Appendix hinein. Diagnose: Carcinoma simplex.

2. Fall. Eine 22 jährige Frau stirbt im Hospital an beiderseitiger Nierentuberkulose. Bei der Autopsie wird in dem ca. 3,5 cm langen, nicht verwachsenen Wurmfortsatz an seinem proximalen Teil ein harter Tumor gefunden, welcher auch ins Coecum reicht. Der mikroskopische Befund ergibt alveoläres Gewebe, das durch starke Bindegewebsschichten getrennt ist. Die Alveolen sind weit und von kubischen Epithelzellen, deren Kerne gut gefärbt sind, angefüllt. An manchen Stellen ist die Muscularis gänzlich von Epithelnestern durchsetzt und in vielen Partien durch Massen

von carcinomatösen Epithelzellen ersetzt. Diagnose: Primäres Appendixcarcinom.

3. Fall. Ein 54jähriger Mann stirbt im Krankenhaus an Lungentuberkulose und Magencarcinom. Die Autopsie zeigt, daß der ca. 5 cm lange Wurmfortsatz wurstförmig aufgetrieben und von eitrigen, käsigen Massen angefüllt ist. Das Ende ist obliteriert. Es findet sich im distalen Drittel ein kleiner, harter Tumor. Die Carcinomzellen haben die Mucosa, Submucosa und Serosa stark durchsetzt, lassen aber dazwischen eine vollständig erhaltene Muscularisschicht frei. Dieser Fall scheint, wie auch Verfasser angibt, keineswegs zu den sicheren zu gehören, da ein Magencarcinom vorliegt. Mouchet schreibt, daß es sich event. um ein scirrhöses primäres Appendixcarcinom und zugleich um eine Carcinommetastase handeln könne.

4. Fall. Eine 48jährige Frau, die seit einem Jahr an Appendicitis leidet, wird im Intervall operiert. Die Appendix, 7,5 cm lang, ist an ihrem Ende obliteriert. In der Mitte ist eine gangränöse Partie, von der distalwärts sich ein haselnußgroßer Tumor befindet. Mikroskopisch ist die Mucosa von weiten Alveolen mit Epithelzellen angefüllt. Die Epithelwucherung nimmt gegen die Muscularis zu ab, doch dringt sie teilweise bis zur Serosa vor. Hie und da ist eine geringe Andeutung von kolloider Entartung zu sehen. Diagnose: Carcinoma simplex.

Richelot (114) berichtet in der Acadé-

mie de médicine in Paris von einer 25jährigen Frau, welche früher nie schwer krank war, aber seit ca. 4 Jahren ab und zu Schmerzen in der Ileocoecalgegend bekam. Vor einem Jahr wurde infolgedessen die Pat. operiert. Der lange, dicke Wurmfortsatz, nicht verwachsen, ist an seinem freien Ende geschwellt. Ein Schnitt durch diese Partie zeigt, daß das Lumen völlig verschwunden und durch Zylinderepithelzellen ersetzt ist. Diese Zellen sind bis zur Längsmuskulatur vorgedrungen. Diagnose: Epitheliome cylindrique. Es wird sich also auch hier um ein primäres Appendixcarcinom handeln.

In der Société anatomique de Paris stellt Letulle (104) einige Schnitte einer von Potherat entfernten Appendix vor. Der Wurmfortsatz bildet einen voluminösen Tumor von der Größe einer Nuß. Es handelt sich um eine alte Appendicitis. Die Appendix zeigt in der Mitte eine obliterierte Stelle, welche die Erweiterung am distalen Ende verursacht hat. Die obliterierte Partie ist durchsetzt von einer epithelialen Wucherung, die in das interstitielle Bindegewebe vordringt und durch die Muscularis in die Serosa wandert. Die Höhle, distalwärts von der Obliteration, ist von hohen Zylinderzellen austapeziert. Die Neubildung unterscheidet sich von dem normalen Gewebe dadurch, daß es keine Lieberkühn'schen Drüsen enthält, ferner keine Lymphfollikel und keine Mucosa mehr besitzt. Es besteht hier, wie Letulle sagt, eine „formation organoide aux dépenses du tissu cancereux".

Burckhardt (7) berichtet einen Fall: Ein 20jähriges Mädchen, bisher gesund, leidet seit 1 Jahr an chronischer Appendicitis. Der entfernte Wurmfortsatz gibt bei der mikroskopischen Untersuchung: An Stelle der Mucosa ist ein Gewebe aus gleichen soliden Strängen und Nestern von sehr ungleicher Breite mit kleinen, runden Zellen getreten. Die Muscularis ist teilweise erhalten. Die Diagnose lautet auf Appendixcarcinom.

In der 81. Versammlung deutscher Naturforscher und Aerzte werden 5 Fälle von Appendixcarcinom berichtet.

Stieda (41) erwähnt 3 Fälle: Ein 16jähr. Mädchen wird wegen akuter Appendicitis operiert. Der Prozessus vermiformis ist frisch entzündet und zeigt nahe der Spitze eine halb erbsengroße, gelbliche Partie der Schleimhaut, welche sich unter dem Mikroskop als beginnendes Carcinom erweist.

Ein 22jähriges Mädchen wird ebenfalls wegen akuter Appendicitis operiert. Die Spitze des Wurmfortsatzes ist kolbig aufgetrieben und täuscht einen Kotstein vor. An der Spitze sieht man eine obliterierte Partie, das Gewebe füllt das Lumen distalwärts vollständig aus. Die epitheliale Wucherung ist bis zur Serosa durchgedrungen, ohne dieselbe zu durchbrechen. Diagnose: Scirrhöses Carcinom.

Eine an chronischer Appendicitis leidende 23jährige Frau zeigt die Symptome einer Perforationsperitonitis. An der Spitze der Appendix ist ein haselnußgroßer Tumor von papillärem

Bau zu sehen, der sich bei der Abtragung des Wurmfortsatzes aus dessen Lumen hervordrängt und die Diagnose eines Carcinoms makroskopisch gestattet. Alle drei Fälle sind glatt geheilt und seit längerer Zeit beschwerdefrei.

Kron (20) berichtet von einem 18jährigen Mädchen, das wegen akuter peritonitischer Erscheinungen operiert wird. Der Befund ist: Salpingitis purulenta. Die Appendix ist normal, doch zeigt sie am Ende eine kleine, bohnengroße Auftreibung, weshalb sie reseziert wird. Auf dem Durchschnitt erweist sich der Tumor als derb, gummös glänzend. Die mikroskopische Diagnose lautet auf Zylinderzellencarcinom.

Exner (11) erwähnt in der Diskussion einen Fall von Carcinom der Appendix. Es handelt sich um einen 25jährigen Mann. Es wurde zuerst bei demselben ein großer perityphlitischer Abscess eröffnet und ca. 6 Wochen später die Radikaloperation angeschlossen. Der Wurmfortsatz ist in der Mitte verdickt und am peripheren Teil dieser Stelle perforiert. Die verdickte Partie entspricht einem das Lumen vollkommen ausfüllenden Carcinom. Der Patient ist seit 3 Jahren völlig beschwerdefrei.

Kurak (22) berichtet einen Fall: Ein 23jähriger Mann, bisher immer gesund, bekommt vor 2 Tagen plötzlich starke Schmerzen in der Ileocoecalgegend mit hoher Temperatur. Die eitrige Höhle wird drainiert und nach 4 Wo-

chen die Radikaloperation ausgeführt. Die Appendix, 10 cm lang, zeigt distal eine ca. haselnußgroße, kolbige Auftreibung. Die Mucosa ist teilweise defekt. Es handelt sich um eine kleinzellige Infiltration, welche bis zur Serosa vordringt. Das Lumen ist an der geschwellten Stelle völlig von der Tumormasse ausgefüllt. Diagnose: Carcinoma solidum appendicis. Pat. ist nach 3 Jahren noch vollkommen gesund.

Aus England werden 2 Fälle von Greig (60) berichtet: Ein 35jähriger Arbeiter, dessen Vater an Magencarcinom gestorben ist, bekommt vor 2 Monaten einen heftigen Schmerzanfall in der Ileocoecalgegend. Der ihn behandelnde Arzt konstatiert Appendicitis. Der Zustand wird wieder besser, doch treten bald die Schmerzen wieder auf. Die äußere Untersuchung ergibt eine geringe Resistenz und Empfindlichkeit in der Gegend des Wurmfortsatzes, welcher als eine längliche, harte Geschwulst zu fühlen ist. Die angeordnete Operation ergibt, daß der Wurmfortsatz in einer entzündlichen Masse eingebettet und mit der Blase verwachsen ist. Um ihn leichter von den Verwachsungen lösen zu können, wird der Processus vermiformis in der Mitte durchtrennt und so die beiden Teile einzeln entfernt. Die mikroskopische Untersuchung ergibt, daß der Ursprung der gefundenen Neubildung in der Mitte der Appendix im Epithel der Tubuli, einen drüsenähnlichen Bau annehmend, sich befindet. Prof. Sutherland stellt die Dia-

gnose auf Zylinderzellencarcinom. Der Pat. ist seit 4 Jahren gesund.

Nur kurz wird noch ein Fall erwähnt: Es handelt sich um eine 36jährige Frau, welche wegen Uterusfibrom operiert wird. Da die gleichzeitig untersuchte Appendix an ihrem Ende cystisch erweitert ist, wird sie entfernt. Die Diagnose wird ebenfalls auf Zylinderzellencarcinom der Appendix gestellt. Auch diese Pat. ist seit 4 Jahren beschwerdefrei.

Kennedy (70) publiziert im Lancet einen Fall: Ein 49jähriger Mann, bisher immer gesund, bekommt vor 3 Wochen plötzlich starke Schmerzen in der rechten Unterbauchgegend. Sein Befinden wird immer schlechter, und ein rascher Kräfteverfall tritt ein. Es ist Verdacht vorhanden auf einen malignen Tumor, event. im Coecum. Bei der Operation wird der Wurmfortsatz adhärent gefunden und fühlt sich hart an. Sonst sind keinerlei Anzeichen von Malignität vorhanden. In der Mitte ist die Appendix vollständig getrennt und wird nur vom Mesenteriolum zusammengehalten. Im proximalen Teil ist der Wurmfortsatz entzündet, im distalen Teil dagegen ist gar kein Lumen sichtbar. Die Mucosa ist zugrunde gegangen und durch carcinomatöse Bildung ersetzt. Die Muscularis ist verdickt. Das Carcinom ist in den weiten Maschen der Alveolen eines festen Stromas eingelagert. Die Zellen sind rund. An manchen Stellen zeigt sich eine Einwucherung des epithelialen Gewebes in die Muscula-

ris. Diagnose: Carcinoma appendicis. Pat. ist seit 1 Jahr immer gesund gewesen.

Kennedy berichtet noch von 2 Fällen, die von Lockwood publiziert wurden, über die jedoch jede nähere Angabe fehlt.

Das Jahr 1910 bringt uns Berichte meist deutscher Autoren über 22 Fälle.

Einen Fall, besonders wegen seiner therapeutischen Heilversuche interessant, veröffentlichen Bunton und Glover (51) im Lancet unter „A case of malignent disease of the appendice vermiformis treated with emanations of radium". Ein 59jähriger Mann bekommt im Jahre 1900 zum erstenmal Schmerzen in der Gegend des Coecum. Nach kurzem Krankenhausaufenthalt wird er gebessert entlassen. Ein Jahr später wird in dieser Gegend eine Schwellung gefühlt. Diagnose: Chronische Appendicitis oder maligner Tumor in der Appendixgegend. Der Pat. wird operiert und die Appendix entfernt. Das distale Ende des Wurmfortsatzes ist stark verdickt, das proximale am Coecum adhärent, aber gesund. Die Mucosa ist in den verdickten Partien chronisch entzündet, die Muscularis stark infiltriert von einer Colloidsubstanz, welche von Zylinderzellenepithel umgrenzt ist. Die Diagnose wird auf Zylinderzellencarcinom mit frühzeitiger colloider Entartung gestellt. Vielleicht ist das Carcinom sekundärer Natur, da kein Zusammenhang zwischen Mucosa und Muscularisinfiltration festgestellt werden kann. Der Pat. hat eine gute Rekonvaleszenz und ist

2 Jahre lang völlig gesund. Inzwischen ist der Tumor wieder gewachsen und deutlich fühlbar, doch mußte derselbe bei Eröffnung der Bauchhöhle als inoperabel zurückgelassen werden. Es werden nun Versuche mit Injektionen von Radiumemanation gemacht. Jeden zweiten Tag wird 1 ccm Wasser, die Emanation enthaltend, subkutan ins Fettgewebe eingespritzt, im ganzen 18 mal. Der Tumor geht merklich zurück, und der Pat. fühlt sich 8 Monate lang wohl. Bald wird jedoch der Zustand des Pat. wieder schlimmer, und nach raschem Kräfteverfall tritt der Exitus ein.

Dietrich (10) veröffentlicht 5 neue Fälle von Appendixcarcinom, die im Städt. Krankenhaus zu Charlottenburg operiert wurden und hier kurz berichtet werden mögen:

1. Fall. Ein 22jähriges Mädchen wird wegen Retroflexio uteri operiert und gleichzeitig der Wurmfortsatz, der schon einmal einen leichten Anfall hervorgerufen hatte, entfernt. Die lange, dünne Appendix ist verwachsen und an der Spitze kugelig aufgetrieben. Die mikroskopischen Schnitte ergeben Carcinoma simpl.

2. Fall. Ein 27jähriger Mann ist an akuter Appendicitis erkrankt und wird operiert. Es ergibt sich ein Abszess am Coecum mit nekrotischem Netz. Die Appendix ist stark verklebt und verdickt und zeigt an der Spitze eine kleine Perforation. An der dem Mesenteriolum zu gelegenen Seite sieht man eine gegen das Lumen hereinspringende Neubildung, die aus Stroma von zellreichem Bindegewebe und klei-

nen Nestern und Strängen epithelialer Zellen gebildet ist. Die Wucherung dringt bis in die Muscularis. Diagnose: Carcinoma appendicis.

3. Fall. Eine 40jährige Frau hatte vor 6 Jahren zum erstenmal Appendicitis. Vor 8 Jahren wurde die Totalexstirpation gemacht. Seit einem halben Jahr hat sie wieder appendicitische Beschwerden. Die ausgeführte Operation ergibt: Der verwachsene Processus vermiformis ist nach oben geschlagen, verdickt, fühlt sich derb an und ist an seinem Ende kugelig aufgetrieben. In der Mitte ist die Appendix stark eingezogen und bis auf die Muscularis hin vernarbt. Die mikroskopischen Schnitte zeigen, daß alle Spalten und Lücken des zellreichen Bindegewebes ausgefüllt sind von schmalen Zügen oder großen Nestern des gleichen unbestimmten Epithels. Dazwischen sind Häufchen mononukleärer Zellinfiltration zerstreut. Die Muskulatur ist völlig von der Wucherung durchsetzt, welche sich auch noch bis in die Serosa hinzieht, besonders aber im Mesenteriolum auf das lockere Bindegewebe übergreift und dessen Maschen in der charakteristischen netzförmigen Anordnung ausfüllt. Es handelt sich hier um eine infiltrierend vordringende Epithelwucherung von atypischem Charakter, welche der Verfasser für ein absolut sicheres Appendixcarcinom hält.

4. Fall. Eine 34jährige Frau hatte vor 5 Monaten einen Appendicitisanfall. Sie wird operiert. Der entfernte, lange dünne Wurmfortsatz ist nach hinten geschlagen und an

seinem Ende verdickt. Die mikroskopische Untersuchung ergibt: Epithelwucherung, die die Muscularis bis zur Serosa durchdringt; auch zeigen sich Uebergänge von normalen Drüsen in das unbestimmte Epithel. Diagnose: Carcinoma appendicis.

5. Fall. Ein 15jähriger Knabe wird wegen akuter Appendicitis operiert. Die Appendix ist leicht verwachsen und an der Spitze verdickt. Mikroskopisch zeigt sich der größte Teil der verdickten Partie gangränös. Proximal von dieser Stelle ist ein alveoläres Carcinom mit unbestimmtem Zellcharakter zu diagnostizieren.

Neugebauer (33) bringt in seiner Abhandlung den Bericht von drei neuen Fällen.

1. Fall. Ein 33jähriger Mann hat seit 9 Jahren Schmerzen im Abdomen, die zeitweise ganz verschwinden, aber doch immer wiederkehren. Seit dem letzten Schmerzanfall magert Pat. stark ab. Die Ileocoecalgegend ist druckempfindlich. Bei der Eröffnung der Bauchhöhle ergiessen sich etwa anderthalb Liter Flüssigkeit. Coecum und Appendix sind eng verwachsen. Sowohl das Coecum wie die benachbarte Darmschlinge sind von braungelben, gelatinösen Knötchen bedeckt. Der Wurmfortsatz, 11,5 cm lang, ist am distalen Ende cystisch erweitert und wird entfernt. Die histologische Untersuchung der Appendix ergibt jegliches Fehlen von Schleimhaut, Muskeln und Serosa an der cystisch aufgetriebenen Stelle. Der Querschnitt besteht aus kern-

armen, dünnen Bindegewebsbündeln, welche ein weitmaschiges Netz bilden. Pat. wird nach 14 Tagen entlassen, sucht jedoch nach einem halben Jahre wieder das Krankenhaus auf. Er ist stark abgemagert, hat Schmerzen im Abdomen, welches mäßig aufgetrieben ist. Mehrere harte, höckerige Tumoren sind zu fühlen. Bei fortschreitender Kachexie tritt nach 2 Monaten der Exitus ein. Durch den Obduktionsbefund wird kein primärer Herd aufgedeckt, besonders die Schleimhaut des Coecums und des übrigen Darmes ist völlig intakt, also bleibt man mit Recht bei der anfangs gestellten Diagnose auf primäres gelatinöses Appendixcarcinom.

Während dieser Fall vom Verfasser absolut sicher als eine Neubildung carcinomatöser Natur angesehen wird, will er die beiden anderen Fälle als endotheliale Wucherungen angesehen haben. Es handelt sich in beiden Fällen um Zufallsdiagnosen.

2. Fall. Ein 39jähriger Mann leidet seit seinem 16. Jahr an Schmerzen beim Urinieren und allgemeinen Schmerezn in der rechten Bauchgegend. Nie war von Blinddarmentzündung die Rede, obgleich er während der langen Krankheitszeit 48 Aerzte konsultiert hatte. Bei der vorgenommenen Operation wird die rechte Niere, ca. 4 Liter Eiter enthaltend, entfernt. Obgleich noch eine Fistel vorhanden und der Urin stark eitrig ist, wird Pat. auf eigenen Wunsch nach 3 Monaten entlassen. Ein Vierteljahr später kommt Pat. wieder we-

gen der stark sezernierenden Fistel. Bei der erneuten Operation wird der Ureter nach abwärts verfolgt. Man stößt auf einen schwer löslichen Stein. Die Peritonealhöhle wird eröffnet und der ca. 8 cm lange, krankhaft aussehende Wurmfortsatz wird sichtbar und sofort entfernt. Am Ende ist die Appendix aufgetrieben. Im Mikroskop zeigt die Geschwulst einen alveolären Bau. Das Gerüst ist dünn und mit Zellhaufen angefüllt. Die Stromazellen sind klein und haben rundlichovale Kerne. Die Alveolen sind vielfach mit Zellen vollgepfropft und bieten einen medullären Charakter dar. Die Ringmuskulatur ist völlig in dem Tumorgewebe aufgegangen, während die Längsmuskulatur erhalten ist. Doch finden sich auch hier bis in das Mesenteriolum hinein einige Einlagerungen von Geschwulstzellen.

3. Fall. Eine 40jährige Frau wird wegen Retroflexio uteri operiert. Der 6 cm lange Wurmfortsatz wird, da in der Mitte eine Obliteration und daran anschließend zwei bohnengroße Anschwellungen sichtbar sind, entfernt. Das Endstück ist ebenfalls obliteriert. Der Hauptsitz der Geschwulst ist das Bindegewebe der obliterierten Schleimhaut. Es sind darin teils strangförmige, teils rundliche Zellhaufen eingestreut. Die Stromazellen sind klein, ihre Kerne rundlich und oval. Das Mesenteriolum wie die Muskelschichten erscheinen stark infiltriert. Die Geschwulst zeigt alveolären Charakter.

Konjetzny (19) berichtet kurz einen Fall

von sicherem primärem Appendixcarcinom mit ausgedehnter Peritonealcarcinose.

Bei einem zweiten Fall handelt es sich um einen 20jährigen Mann, der immer gesund war und plötzlich Schmerzen in der Ileocoecalgegend bekommt. Bei der Operation zeigt sich, daß der 6 cm lange Wurmfortsatz verwachsen ist. Am Ende ist er kolbig aufgetrieben und zeigt in der Mitte einen harten Tumor. An der mesenterialen Seite sind drei miliare, divertikelartige Pfröpfe, welche durch Muskelwandlücken sich ins Mesenteriolum erstrecken. Der Tumor besteht aus rundlichen und länglichen Nestern und Zügen, die aus großen polymorphen Zellen zusammengesetzt sind und teilweise das Bild einer adenomatösen Bildung bieten. Das Protoplasma ist spärlich. Der Hauptsitz der Geschwulst ist in der Mucosa und zieht sich durch die Muscularis in die Serosa.

Ein dritter Fall bietet ein ganz ähnliches Aussehen und gestattet ebenfalls die sichere Diagnose auf primäres Appendixcarcinom.

Norris (85) fügt seinem im Jahre 1903 veröffentlichten Fall einen neuen hinzu: Es handelt sich um eine 26jährige Frau, bei welcher die Laparotomie wegen einer Beckenentzündung gemacht wird. Obgleich keinerlei Verdacht auf Appendicitis vorhanden ist, wird doch der obliterierte Wurmfortsatz entfernt. An seiner Spitze ist, wohl infolge der Obliteration entstanden, der Sitz eines Basalzellencarcinoms.

Von Speese (89) wird ebenfalls aus Philadelphia ein Fall von Appendixcarcinom kurz berichtet. Eine 45jährige Frau wird wegen akuter Appendicitis operiert. Makroskopisch zeigt der Wurmfortsatz keinerlei Veränderung, unter dem Mikroskop erweist sich die das Lumen an der Spitze ausfüllende Geschwulst als Adenocarcinom.

In einer italienischen Zeitschrift publiziert Gangitano einen Fall von primärem Appendixcarcinom.

Sternberg (40) berichtet von einem 59jährigen Mann, bei welchem der Wurmfortsatz exstirpiert wurde. Die anatomische und histologische Untersuchung zeigten, daß es sich um ein Appendixcarcinom mit zahlreichen Metastasen handelte.

Williams (96) bringt einen neuen Fall, der wegen akuter Appendicitis im Presbyterian Hospital zu New-York operiert wurde. Es handelt sich um einen 12jährigen Knaben, der vor 5 Tagen plötzlich Schmerzen in der Ileocoecalgegend bekam. Es wird eine mit Eiter gefüllte Höhle nahe dem Coecum gefunden. Die gangränöse Appendix liegt in derselben. Der 4,5 cm lange, adhärente und an der Spitze perforierte Wurmfortsatz wird mühsam entfernt. Pat. ist drei Tage lang schwer krank, erholt sich aber wieder. An dem entfernten Processus vermiformis wird zwischen der Mitte und dem distalen Drittel eine derbe Geschwulst gefühlt. Das Lumen ist an dieser Stelle völlig obliteriert. Die Wandungen sind verdickt.

Das Neoplasma, denn um ein solches handelte es sich, ergab eine Zusammensetzung aus Alveolen und eng aneinander liegenden kubischen Epithelzellen. Die Wucherung drang bis in die Muscularis vor. Die Diagnose lautete auf Appendixcarcinom.

Vöckler (46) erwähnt in seiner Abhandlung „Zur Frage des primären Carcinoms des Wurmfortsatzes“ noch einen Fall. Ein 16jähr. Mädchen erkrankt an akuter Appendicitis und wird zwei Tage darauf operiert. Es zeigt sich ein Erguß im Peritoneum; die Appendix ist nach unten geschlagen und an der Spitze kirschgroß aufgetrieben. Mikroskopisch erweist sich der Bau des Tumors als der eines soliden alveolären Carcinoms. Die Zellnester sitzen in der Mucosa und Submucosa. Am Rande scheint der Tumor von normale Drüsen führender Schleimhaut bedeckt. Die Muscularis und auch teilweise die Serosa ist von der Wucherung durchsetzt.

Bjerrum (4) berichtet von einer 47jähr. Frau, bei welcher wegen Schmerzen in der Ileocoecalgegend die Appendektomie ausgeführt wurde. Die mikroskopische Untersuchung des entfernten Wurmfortsatzes ergibt: kleinzelliges Carcinom, dessen Ausläufer zwischen die Muskulatur eindringen. Auch die Lymphgefäße im Peritoneum sind mit Carcinomzellen angefüllt.

Greuser (12) publizierte einen Fall, der wegen chronischer Appendicitis zur Operation kam. Im peripheren Ende der Appendix befand

sich neben einem Kotstein scheinbar noch ein zweiter, der sich jedoch nicht verschieben ließ. Der vermeintliche Stein stellte sich als obdurierendes Carcinom heraus.

Im Dezember berichtet Kennedy (71) zu seinen bereits publizierten 3 Fällen noch zwei weitere. Eine 23jährige Frau, welche schon verschiedene Appendicitisanfälle gehabt hat, wird operiert. Die 5 cm lange, adhärente Appendix ist nicht verdächtig. Distalwärts ist eine spindelförmige geringe Anschwellung, die sich im Mikroskop als carcinomatöse Wucherung erweist. Der Tumor scheint sich von der Mitte aus bis in die Serosa hinein zu entwickeln. In der Mucosa liegen die Carcinomzellen neben gewöhnlichen Drüsenzellen. Die Tumorzellen sind groß und haben große, gut färbbare Kerne. Die Diagnose lautet auf scirrhöses Carcinom.

Bei einer 42jährigen Frau, wegen Ascites und myeloider Leberdegeneration zur Obduktion gekommen, wird an der kurzen, adhärenten Appendix an der Spitze ein kleiner, harter Tumor gefühlt, der deutlich aus Carcinomzellen besteht. Der Tumor befindet sich distal von einer obliterierten Stelle. Die Mucosa ist durch Carcinomzellen ersetzt, die das ganze Lumen ausfüllen. Der Tumor selbst wird aus 2 kleinen Knötchen gebildet. Die Zellen bilden eine solide Masse, die von fibrösem Stroma umgeben ist. Beide Tumorknötchen haben ausgesprochen scirrhösen Carcinomcharakter.

Im Jahre 1911 sind es wiederum zwei Ame-

rikaner, die eine umfassende Arbeit über Appendixcarcinom veröffentlichen.

Mac Carty und Mac Grath (78) beschreiben 22 Fälle, die sämtliche am St. Mary Hospital in Rochester zur Beobachtung kamen. Leider ist den Fällen keine Krankengeschichte beigegeben, und wir erfahren nur aus einer Tabelle von dem Alter, dem Grund des operativen Eingriffes, den früher bestandenen appendicitischen Reizungen und anderem. Hier wird auch der jüngste Fall beobachtet. Es handelt sich um ein 5jähriges Mädchen, das allem Anscheine nach schon seit seiner Geburt an Verdauungsstörungen und speziell auch an Appendicitis erkrankt ist. Der Hauptsache nach handelt es sich unter diesen 22 Fällen um Personen zwischen dem 20. und 30. Lebensjahr, die teils an chronischer, teils an akuter Appendicitis erkrankt sind. Bei dreien ist die Krankengeschichte nicht zu finden gewesen. Wir erfahren also darüber auch nicht einmal etwas über das Alter der Patienten. Eine 37jährige Patientin wird wegen Gallenblasenleiden operiert, eine andere wegen Gallenstein. Ein 42jähriger Mann kommt wegen einer Inguinalhernie und eine 34jährige Frau wegen Uterusfibrom zur Operation. Bei einem Fall, einem 80jährigen Manne, der an Gallenblasenstein ad exitum ging, wird bei der Autopsie an dem verdächtigen Wurmfortsatz die Diagnose auf Appendixcarcinom gestellt. Der teils größere, teils kleinere Tumor hat bei zwei Fällen seinen Sitz am proximalen, bei 20 Fällen am distalen

Teil der Appendix. In 16 Fällen ist die Wucherung bis zur Mucosa, in einem bis zur Serosa durchgedrungen. Von den anderen fehlt eine nähere diesbezügliche Angabe. Bei 20 Patienten war der Wurmfortsatz obliteriert, nur bei einem Fall werden ausdrücklich Verwachsungen angeführt. Bei sämtlichen 22 Fällen wird die Diagnose auf Appendixcarcinom gestellt.

* * *

Der letzte Fall, der mir Anlaß zu dieser Arbeit gab, wurde in der kgl. Universitäts-Frauenklinik (Geh.-Rat Prof. Dr. Döderlein) im August 1911 operiert. Es handelt sich um eine seit ca. 1 Jahr verheiratete, 29jährige Frau. Von der Familiengeschichte wissen wir, daß ihr Vater an Herzschlag gestorben ist, während ihre Mutter noch am Leben ist. Ein Bruder der Pat. ist mit 27 Jahren an einem Lungenleiden gestorben. 9 von ihren Geschwistern sind im ersten Lebensjahre gestorben. 4 Geschwister leben und sind nie ernstlich krank gewesen.

Als Kind hatte die Pat. Masern, Scharlach und Drüsenschwellungen, war immer kränklich und überaus blutarm. Mit 16 Jahren mußte Pat. wegen eines Lungenspitzenkatarrhs für längere Zeit ein Sanatorium aufsuchen. Schon in diesem Alter hatte Pat. einmal Schmerzen in der Ileocoecalgegend; der hinzugezogene Arzt konstatierte damals Blinddarmentzündung. Als 18jähriges Mädchen war Pat.

erneut an Lungenentzündung erkrankt. Nach 2 Jahren bekam Pat. wieder starke Schmerzen in der rechten Unterbauchgegend und war fünf Wochen lang bettlägerig. Pat. hielt die ihr vorgeschriebene Diät nicht ein und erkrankte darauf aufs neue unter heftigem Fieber an Appendicitis. Nach weiteren 5 Wochen hatte sich Pat. wieder gut erholt. In den folgenden drei Jahren war Pat. öfters wegen Bronchitis in ärztlicher Behandlung, fühlte sich aber sonst leidlich wohl. Mit 24 Jahren, im Jahre 1906, erkrankte Pat. an Influenza und mußte 4 Wochen lang das Bett hüten, in den letzten Tagen hatte Pat. Menstruation und spürte zum ersten Male wieder heftigere Schmerzen in der rechten Unterbauchgegend. Sie konsultierte einen Arzt, der Blinddarm-, Bauchfell- und Rippenfellentzündung konstatierte. Pat. hatte hohes Fieber und lag 7 Monate lang in der Klinik. Zur Erholung ging Pat. nach Bad Kreuznach. Darauf war sie ein ganzes Jahr lang beschwerdefrei. Ab und zu verspürte sie nun wieder leichte Schmerzen in der Blinddarmgegend, glaubte aber, daß diese von ihrem Bruchband herkämen, welches sie schon seit einigen Jahren trug.

Im Januar 1911 erkrankte Pat. wiederum an Influenza und litt gleichzeitig an starkem Ausfluß. Pat. ging zu verschiedenen Aerzten, alle rieten ihr zur Operation, vor allem wegen ihrer Blinddarmentzündung, doch konnte wegen ihres allgemeinen körperlichen Schwächezustandes eine solche nicht ausgeführt wer-

den. Pat. suchte nun die gynäkologische Abteilung der Klinik auf, doch muß auch hier zuerst von der geplanten Operation wegen der allzu großen Schwäche der Pat. Abstand genommen werden. Die Untersuchung der grazil gebauten, anämischen, in ihren Körperkräften stark herabgekommenen Frau ergab: Retroflexio uteri mobilis, Hernia inguinalis dextra, Appendicitis, Perityphlitis. Da der Zustand der Pat. von Tag zu Tag ein schlimmerer zu werden schien, wurde die Operation als einzige Rettung beschlossen.

Unter Chloroform-Aethernarkose wird bei Beckenhochlagerung die Laparotomie nach Pfannenstiel ausgeführt. Nach Eröffnung des Peritoneums zeigt sich der Uterus stark retroflektiert. Die Ligamenta rotunda werden verkürzt und die Lagekorrektion nach Menge angeschlossen. Eine derbe Netzverwachsung, aus dem durch den Leistenring durchgetretenen Bruchsack stammend, wird gelöst und der Leistenring auf der rechten Seite vernäht. Die Appendix, ca. 6 cm lang, ist durch alte Verwachsungen im kleinen Becken fixiert, distalwärts kolbenförmig aufgetrieben und zeigt frische entzündliche Veränderungen. Der Wurmfortsatz wird aus seinen Verwachsungen gelöst und mit dem Mesenteriolum exstirpiert. Die Gallenblase wird auch einer Inspektion unterzogen, zeigt aber keinerlei pathologische Veränderungen. Die Bauchwunde, in der üblichen Weise versorgt, heilt per primam intentionem. Die Pat. übersteht die Operation aufs

beste und erholt sich sehr gut. Nach 3 Wochen kann sie das Krankenhaus verlassen und hat seit dieser Zeit keine wesentlichen Beschwerden mehr.

Leider wird bei der mikroskopischen Bearbeitung des Wurmfortsatzes nicht an ein Carcinom gedacht, infolgedessen können die erkrankten Partien nicht an Serienschnitten verfolgt werden. Doch geben die zahlreichen Schnitte (s. auch die 2 photogr. Aufnahmen) ein deutliches unzweifelhaftes Bild eines primären Appendixcarcinoms.

Im Mikroskop zeigt die Appendix auf dem Querschnitt durch ihren proximalen Teil keine wesentlichen Veränderungen, nur an manchen Schnitten ist die Mucosa leicht von Leukocyten infiltriert. In dem Lumen befindet sich in diesen Partien eine schleimige Masse. Querschnitte durch die verhärtete, derbe, leicht geschwellte distale Partie des Wurmfortsatzes ergeben dagegen, daß das ganze Lumen vollständig von einer Neubildung ausgefüllt ist, welche sich auf einer dem Mesenteriolum zu gelegenen Stelle scharf von der Mucosa absetzt. Die Mucosa ist an den übrigen Partien völlig von dem Neoplasma ersetzt, das deutlich alveoläre Anordnung zeigt. Die Zellhaufenstränge dieser Neubildung liegen am Rande dicht aneinander, haben kleine, rundliche Zellen mit dunkel gefärbten Kernen. In der Mitte sind sie voneinander getrennt und zeigen deutlich alveolären Bau. Diese Zellen sind wesentlich größer als die der äußeren Partie. Die

Kerne sind dunkel gefärbt und lassen deutlich das Protoplasma erkennen. Das an dieser Stelle spärliche Stroma besitzt spindelförmige, gut gefärbte Kerne. An einigen Stellen ist die Submucosa von Zellnestern durchsetzt, deren Zellen und Kerne vollständig denen der Neubildung entsprechen. In diesen Partien findet sich auch eine starke Leukocyteninfiltration in der Serosa. An manchen Schnitten sind noch Ueberreste von Lymphfollikeln zu sehen.

Auf dem Längsschnitt durch das distale Ende des geschwellten Wurmfortsatzes sieht man das Neoplasma etwa 7 mm von der Kuppe beginnend das ganze Lumen ausfüllen und Mucosa und Submucosa völlig ersetzen. Die Neubildung scheint polypenähnlich in das freie Lumen der Appendix hereingewachsen zu sein, was ja auch die scharfe Trennung zwischen den das Lumen ausfüllenden Tumormassen und der Mucosa an manchen Stellen der Schnitte, wie oben angeführt, beweist. An verschiedenen Partien sind Zellnester auch in der Muscularis circularis und longitudinalis zerstreut zu sehen. An einer Stelle, ca. 2 mm von dem distalen Ende des soeben erwähnten Neoplasmas, haben wir eine weit größere Epithelzellenwucherung. Sie ist von der anderen durch ein derbes Stroma getrennt und strahlt in überaus charakteristischer Weise, von der Peripherie ausgehend, in die Muscularis und Mucosa der Appendixkuppe aus. Wir haben hier derbe, breite Stromazüge, welche die in Nestern angeordneten Zellen umgeben. Die Zellen sind

von rundlicher Form. Die dem Mesenteriolum zu gelegene Serosa, von der aus sich dieses Neoplasma strahlenbündelförmig ausdehnt, ist nur am zentralen Rand von Zellhaufen obiger Struktur infiltriert. In dem etwas verdickten Mesenteriolum ist keine Andeutung von Epithelzellenwucherung zu finden.

Auf den ersten Anblick scheint diese auf dem Längsschnitt sichtbare strahlenförmige Neubildung die eines sekundären Carcinoms zu sein. Doch sprechen die Anamnese und die Tatsache, daß im Mesenteriolum keine verdächtigen Zellhaufen sich vorfinden, dagegen. Der Fall ist vielmehr so zu erklären, daß das Neoplasma, welches das Innere der Appendix ausgefüllt und dort die Mucosa ersetzt hat, der Ausgangspunkt ist, von dem aus sich die zweite Neubildung auf retrogradem Lymphwege ausgedehnt hat.

Wir haben es hier also wohl unzweifelhaft mit einer alveolären Epithelwucherung zu tun, die teilweise scirrhösen Bau angenommen hat und sich hauptsächlich in die Mucosa, Submucosa, Muscularis circularis und longitudinalis und teilweise in die Serosa ausgedehnt hat. Die in der Frauenklinik gestellte Diagnose auf primäres Carcinom der Appendix mit teilweise scirrhösem Bau wurde auch von Prof. Dr. Dürck bestätigt.

* * *

Ueberblickt man nun obige Zusammenstellung der neueren Fälle und die kurze Erwähnung derjenigen Fälle, die in den Ver-

öffentlichungen von Zaaijer (47), Kudo (21) und Vassmer (44) nähere Bearbeitung gefunden haben, so sehen wir, daß es sich doch schon um eine stattliche Anzahl solcher zur Operation gekommener oder durch Autopsie erkannter Falle von Appendixcarcinom handelt. Schalten wir von vorneherein die zweifelhaften Fälle von Merling (29), Prus, Rokitansky (38), Kolascek (18), Bierhoff (3), 4 Fälle von Elting (57), den von Eddington, de Ruyter (9), auch den 3. Fall von Zaaijer (47) und den 3. Fall von Mouchet (110) und den von Lander Bunton und Glover (51) aus, so bleiben uns doch immer noch über 220 Fälle, welche als primäres Carcinom des Wurmfortsatzes beschrieben wurden.

Wie kommt es, daß nun so plötzlich diese Carcinome gewissermaßen wie Pilze aus dem Boden wachsen? Betrachten wir die Kurve auf Tabelle I, so sehen wir, daß die Ver-

Tabelle I.

Anzahl der Fälle, auf je 5 Jahre durchschnittlich berechnet:

öffentlichungen, von 5 zu 5 Jahren gerechnet, vom Jahre 1836 an bis zum Jahre 1890 eine jährliche Durchschnittszahl von 0—1 aufweist. Im Jahre 1891 beginnt die Kurve langsam zu steigen; wir haben auf das Jahr gerechnet 1 Fall, 1896 bereits 4 Fälle, und nun steigt die Linie plötzlich steil an. Wir kommen in die Jahre, wo die Appendektomie allmählich vielseitige Anerkennung und Billigung gefunden hat. Mit dem Häufigerwerden der Blinddarmoperationen wird auch in ostentativer Weise die Veröffentlichungsskala der Appendixcarcinome eine höhere.

In welchem Verhältnis stehen diese Fälle zu den Appendixoperationen im allgemeinen?

Nothnagel (34) und Maydl (28) fanden unter 40000 Autopsien 2 Fälle von Appendixcarcinom; das ist jedoch von geringerem Interesse, denn vor allem muß uns die Frage beschäftigen, ob und wie das Carcinom des Wurmfortsatzes mit der Häufigkeit der Appendicitis überhaupt im Zusammenhang steht.

	Appendekt.	Fälle v. Carc.
Elting	320	2 = 0,6%
Moschcovitz	250	3 = 1,2%
Neri	82	1 = 1,2%
Deaver	706	3 = 0,4%
Kelly	706	2 = 0,3%
Baldauf	201	3 = 1,3%
Sudsuki	300	3 = 1,0%
Zaaijer	463	4 = 0,9%
Mac Williams	6505	26 = 0,4%
Mandlebaum	888	5 = 0,5%

	Appendekt.	Fälle v. Carc.
Hacker	1298	5 = 0,4%
Hacker	2033	10 = 0,5%
Kennedy	350	1 = 0,2%
Norris	400	2 = 0,5%
Konjetzny	1000	2 = 0,2%
Mc. Carthy und Mc. Grath	5000	22 = 0,4%

Wir sehen daraus, daß das Appendixcarcinom ungefähr 0,4% der Fälle beträgt, die teils wegen chronischer, teils wegen akuter Appendicitis zur Operation kamen. Es scheint mir demnach, daß die Zahl von 1%, wie sie Zaaijer ausrechnet, doch nicht ganz den Tatsachen entspricht. Es soll aber zugegeben sein, daß die Zahl 0,4% etwas zu nieder sein mag, da wohl all diese 21 602 Fälle nicht ganz genau systematisch untersucht worden sind. Immerhin darf aber doch der absoluten Häufigkeit dieser Fälle im Verhältnis zur relativen nicht ein zu großes Gewicht beigelegt werden. Trotzdem beweist der anscheinend geringe Prozentsatz von 0,4 bei der großen Zahl von Appendektomien, daß wir es mit einem Faktor zu tun haben, der unbedingt berücksichtigt werden muß.

Im höchsten Grade auffällig ist das jugendliche Alter, bei welchem die Fälle des Appendixcarcinoms beobachtet worden sind. Diese Tatsache ist einer der Hauptbeweisgründe für die Gegner des Carcinoms dieses kleinen Darmabschnittes. Besonders Milner (31) und andere vertreten den Standpunkt, daß es sich gar

nicht um echte Tumoren, sondern um chronisch entzündliche Produkte handle. Neben dem histologischen Bild und der klinischen Benignität sei auch das jugendliche Alter der meisten Personen verdächtig. Diesen Anschauungen soll erst später entgegengetreten werden. Zuerst möchte ich zeigen, wie sich das Appendixcarcinom auf die einzelnen Lebensalter verteilt. Am besten ist das aus Tabelle II ersichtlich.

Tabelle II.

Alter in Jahren	1 bis 10	11 bis 20	21 bis 30	31 bis 40	41 bis 50	51 bis 60	61 bis 70	71 bis 80	81 bis 90
Zahl aller Fälle	6	35	69	37	18	14	7	6	2
in Prozent	3	18,1	35,5	20	9	7	3,5	3	1
Zahl der operierten Fälle	6	34	62	29	17	6	1	—	—
in Prozent	4	22	40	19	10,5	4	0,5	—	—

Von 194 Fällen ist das Alter bekannt. Die meisten Fälle kommen in die Jahre 10—40 zu liegen und ganz besonders dort wieder in das dritte Dezennium (von allen Fällen 69, d. h. 35,5%). Schalten wir die Fälle aus, welche durch Autopsie bekannt wurden, so bleibt das Bild im wesentlichen das gleiche, nur fallen natürlich einige Fälle weg, welche in das 7. und 8. Dezennium reichen. Es wird dann das Durchschnittsalter, welches bei sämtlichen Fällen 32,5 Jahre beträgt, auf 28,7 Jahre herabgedrückt. Es scheint mir nicht unwesentlich zu sein, beide Statistiken, die der Gesamtzahl

und die der Zahl der operierten Fälle nebeneinander zu stellen, denn wenn die durch Autopsie erkannten Fälle ausgeschaltet sind, bekommen wir erst das richtige Alter, welches bei der Beurteilung des Appendixcarcinoms und bei dessen Zusammenhang mit der Appendicitis in Betracht kommt. Ferner ist auch die Differenz von 4,5 Jahren bei der Berechnung des Durchschnittsalters kein geringer Beweis dafür, daß es vor allem die häufig ausgeführte Appendektomie bei Personen im Alter von 15—30 Jahren ist, welche die frühzeitige, meist unerwartete Diagnose eines Carcinoms hervorbringt. Auch Carcinome der anderen Darmabschnitte werden gar nicht selten in frühem Lebensalter gefunden, so schreibt z. B. Lanz in dem Lehrbuch der Chirurgie (Wullstein-Wilms), daß das Carcinoma recti relativ oft in jugendlichem Alter angetroffen wird, er sagt: „in der Literatur ist eine ganze Reihe von Fällen unterhalb 20 Jahren verzeichnet, und wir haben persönlich mehrere zwischen 20 und 30 Jahre alte Patienten beobachtet, die an bereits inoperablem Mastdarmkrebs litten".

Der jüngste Fall von Appendixcarcinom wird von Mac Carthy und Mac Grath (78) angegeben; es handelt sich um ein 5jähriges Mädchen. Den ältesten Fall beschreibt Rokitansky (38) mit 82 Jahren oder, falls wir ihn nicht als sicher anerkennen wollen, ebenfalls die beiden oben erwähnten amerikanischen Autoren, welche bei der Autopsie eines

80jährigen Mannes ein Carcinom des Wurmfortsatzes fanden.

Norris (85) fand, daß in 65% das Alter der Pat. unter 30 Jahren war. Elting (57) rechnet 53% unter 30 Jahren, 24% unter 20 Jahren, Mac Williams (95) 69% vor dem 30. Jahre. Harte (64) bringt als Durchschnittsalter 29 Jahre, Vassmer (44) 35,5 Jahre heraus. Bei Mac Carthy und Mac Grath (78) ist 30 Jahre der Durchschnitt. Im wesentlichen decken sich alle diese Ausrechnungen und zeigen nur hier und da unmerkliche Abweichungen. Die Altersangabe des jüngsten und des ältesten Falles ist nach der Veröffentlichung von Carthy and Grath eine andere als in den früheren Zusammenstellungen geworden.

Die ungleiche Verteilung des Appendixcarcinoms auf die Geschlechter sollen erst des späteren Erwähnung finden. Die objektive Beurteilung der pathologischen Veränderungen dieser Appendixgeschwülste ist sehr schwierig, vor allem deshalb, weil sie von den verschiedenen Autoren eine so verschiedenartige Beachtung gefunden haben.

Von all den 238 Fällen sind 134 wegen Appendicitis operiert worden, und zwar handelt es sich bei 84 Fällen (63%) um chronische, bei 38 Fällen (28%) um akute Appendicitis. Bei 12 Fällen fehlt die genauere Angabe. Wir sehen, daß es sich bei mehr als dem Doppelten der Fälle um eine chronisch verlaufende Entzündung handelt, welche unbedingt eine große

Rolle bei dem Appendixcarcinom spielen muß. Was ist nun das Primäre? Die entzündliche Reizung oder das Carcinom? Mag auch dies praktisch keine Bedeutung haben, vorausgesetzt, daß jede Appendicitis chirurgische Behandlung findet, so ist es doch immerhin ätiologisch interessant, diese Frage aufzuwerfen. Hiebei muß an zwei Möglichkeiten gedacht werden. Entweder entsteht das Carcinom spontan und verursacht, sei es durch Verlagerung des Lumens, sei es durch Verletzung der Muskulatur mit folgender Stauung, Verhältnisse, welche für eine Entzündung besonders günstig sind [Oberndorfer (36)], oder es entwickelt sich auf dem Boden einer Appendicitis. Das letztere wird wohl zweifellos das Häufigere sein, was schon allein durch die Statistik zu beweisen ist. Auch die Prädilektionsstelle des Tumors an der Spitze beweist, daß er sich vielfach infolge einer chronischen Entzündung entwickelt hat, infolge welcher das Appendixlumen an irgend einer Stelle obliteriert ist. Ist dann der Tumor durch die entzündlichen Reizungen gebildet, kann er begünstigend auf eine weitere Infektion einwirken. Doch darf eine Spontanentstehung des Carcinoms nicht unberücksichtigt gelassen werden, da die Appendixcarcinome, welche mit der Erscheinung einer akuten Appendicitis zur Operation gekommen sind, sehr leicht infolge Keimabsprengung entstanden sein können.

Eben die Tatsache, daß es sich fast immer auch um entzündliche Prozesse handelt, ver-

anlassen Milner (31) und andere zu der Ansicht, daß bei all diesen Neugebilden nicht Tumor, sondern chronisch entzündliche Produkte in Frage kommen. Die Wucherungen gehen nicht aus den Epithelien hervor, sondern aus den Endothelien der Lymphbahnen. Es sei also eine Lymphangitis granulomatosa, welche den Charakter eines Carcinoms vortäusche. Konjetzny (19) und Dietrich (10) bekämpfen diese Anschauung und beweisen ihre Ansicht mit einigen ihrer eigenen Fälle, welche deutlich zeigen, daß es sich hier um eine infiltrierende, in fremdes Gewebe wuchernde Epithelneubildung von atypischem Bau handelt. Auch der von mir beschriebene Fall scheint zu beweisen, daß es sich hierbei nicht um eine entzündliche Epithelwucherung handelt, denn der geschwulstartige Charakter ist auch in diesem Falle ein ganz ausgesprochener.

Besonders wichtig ist der Sitz des Tumors. Von 169 Fällen haben wir darüber nähere Angaben. Bei 131 Fällen (78%) fand sich der Tumor an der Spitze oder im distalen Drittel, bei 18 Fällen (11%) im mittleren Drittel, bei 20 Fällen (11%) im proximalen Drittel vor. Also in beinahe vier Fünfteln aller Fälle war das distale Drittel oder die Spitze des Wurmfortsatzes der Sitz des Tumors. Die Größe der Geschwulst ist sehr verschieden, es handelt sich aber hauptsächlich um kleinere, erbsen- oder haselnußgroße Neubildungen, welche sich meist derb anfühlen. Doch sind auch Fälle beschrieben worden, wo der Tumor die Größe

eines Hühnereies erreicht hat. Die Erwähnung einer Obliteration findet bei 65 Fällen statt. Verwachsungen teils von heftigster Natur, werden in 70 Fällen bekannt gegeben. Die Tumoren sind, wie gesagt, fast immer klein. Da wir nun über den früheren Stand der sonstigen Darmtumoren wenig wissen, wäre es ja nicht ausgeschlossen, daß auch ähnliche Carcinombildungen in einem anderen Abschnitt des Darmes, besonders bei jüngeren Individuen, gefunden werden könnten, zumal sie ob ihrer geringen Größe bei der Autopsie leicht übersehen werden könnten. Zaaijer (47) und Harte (64) kommen daher zu dem Schluß, daß die kleinen Appendixcarcinome ihre Anwesenheit ca. 10—30 Jahre früher kund tun als die großen Intestinaltumoren. Dieser Ansicht tritt Neugebauer (33) aufs entschiedenste entgegen. Auch unser Fall gibt keine Veranlassung, einer solchen Erwägung beipflichten zu müssen.

Diese Betrachtungen führen uns natürlich auf den Gedanken, daß solche Appendixtumoren event. mit den von Oberndofer (35) beschriebenen carcinoiden Dünndarmgeschwüren identisch sein könnten. Jedoch sind diese Neubildungen, welche nicht in die Lymphbahnen eindringen und sich scharf gegen die Umgebung abgrenzen, wesentlich von den Charakteren des carcinomatösen Neoplasmas entfernt, also wohl kaum mit den hier beschriebenen Geschwulstbildungen zu identifizieren. Das Hauptmerkmal, welches beiden Geschwürs-

arten bei flüchtiger Betrachtung gleich ist, ist die klinische Gutartigkeit, die ich bei den Appendixcarcinomen weiter unten zu erklären versuchen werde.

Von 154 Fällen ist uns bekannt, wie weit die epithelialen Wucherungen in die verschiedenen Schichten des Wurmfortsatzes eingedrungen sind. In 28 Fällen (18,5%) war nur die Mucosa befallen, in 57 Fällen (37%) waren bereits die Muskelschichten durchwuchert, in 29 Fällen (18,5%) waren die Epithelialen Gebilde bis zu der Serosa durchgedrungen, und in 40 Fällen (26%) sind die Epithelzellennester durch die Serosa durchgewandert und im Mesenteriolum gefunden worden. Eine derartige Wucherung nimmt entschieden das Recht für sich, eine maligne genannt zu werden.

Wenn wir die einfachste Einteilung, wie sie auch Kudo (21) gebrauchte, annehmen, so haben wir unter den 238 Fällen:

Carcin. simpl. bezw. Scirrhus	195 Fälle	(82,0%)
Adenocarcinom	27 „	(11,5%)
Carcinoma gelatinosum	16 „	(6,5%)

Von den letzteren müssen wir, wie schon erwähnt, einige als überaus unsicher in Abzug bringen; es sind dies vor allem die 4 Fälle von Rokitansky, der 3. Fall von Elting und je 1 Fall von de Ruyter und von Westermann.

Die Anordnung der Zellen, ihre Wachstumstendenz und die Nesterbildung sind aus den Beschreibungen der einzelnen Fälle ersichtlich.

Viele Autoren haben keine Metastasenbildung wahrnehmen können, manche streiten eine solche völlig ab; an der Hand der Literaturangaben sehen wir jedoch, daß hier und da Metastasen beobachtet worden sind. Weil (91) beschreibt von seinem Fall, der bald nach der Laparotomie ad exitum gekommen ist, eine Unmasse subperitonealer Metastasen, während im Darm keine gefunden werden konnten. Ob es sich bei dem Falle von Whipham (92) um Metastasenbildung handelt, ist fraglich, doch scheint dies bei Mignons Fall (108) zuzutreffen. Mac Williams (95) berichtet von seinem Fall, daß im Mesenterium nahe der Ileocoecalvereinigung eine große Drüse entfernt worden sei und stellt Hyperplasie der mesenterialen Lymphdrüsen fest. Bei dem 4. Fall von Harte (64) ergab die Untersuchung des Ovariumcarcinoms keinen sicheren Anhaltspunkt, ob es nicht eine Metastase von dem primären Appendixcarcinom sei, doch war der Fall immerhin verdächtig. Der Fall von Isaak (15) darf wohl als sichere Metastasenbildung angesehen werden. Sternberg (40) berichtet von seinem Fall von zahlreichen Metastasen, auch bei dem Fall von Bjerrum (4) waren die Lymphgefäße im Peritoneum mit zahlreichen carcinomatösen Zellen angefüllt. Ueber den weiteren Gesundheitsverlauf des Patienten macht der Verfasser leider keine Angaben. Bei dem 2. Fall von Konjetzny (19) handelt es sich in ähnlicher Weise wie bei unserem Falle um sekundäre

Neubildungen im Wurmfortsatze selbst. Wie oft es sich, wie z. B. bei dem Falle von Mac Cosh (79), nur um geschwellte Lymphdrüsen handelt, die keinerlei carcinomatöse Neubildung erkennen lassen, ist nicht genau ersichtlich. Wir dürfen jedoch annehmen, daß, wenn auch wenige Fälle, so doch sicherlich einige von Metastasenbildung vorgekommen sind.

Inwieweit es sich bei dem Falle von Lejars (101) um ein Rezidiv handelt, soll dahin gestellt bleiben. Mac Williams (95) konstatiert in seiner Zusammenfassung in 1,2% der Fälle Rezidiv. Der zweite von Vöckler 1908 (45) angeführte Fall ist wohl sicher als Rezidiv aufzufassen, was Verfasser an seinen pathologischen Präparaten ganz genau beweisen kann. Von ausgesprochenem malignem Charakter ist auch der erste Fall von Konjetzny (19), der zeigt, daß ein Appendixcarcinom, wenn es Zeit dazu hat und die geeigneten Bedingungen gegeben sind, einen ausgesprochen bösartigen Verlauf nehmen kann. Es zeigte sich bei der zwischen 50 und 60 Jahre alten Frau ein sicheres primäres Appendixcarcinom mit ausgedehnter Peritonealcarcinose.

Es soll damit gezeigt sein, daß Metastasen in ca. 3—4%, Rezidive in ca. 1% der Fälle beobachtet worden sind. Wir können daher bei gewissen Fällen auch von einer klinischen Malignität sprechen. Eine Tatsache, welche von manchen Autoren bestritten wird.

Wie ist nun trotzdem die relative Gutartigkeit, das langsame Wachstum dieser Appen-

dixtumoren zu erklären. Verschiedene Punkte scheinen hier von Wichtigkeit zu sein. Die Appendix ist ein isoliertes Organ und nur an ihrer Basis mit einem anderen Organe, dem Coecum, in Zusammenhang. Durch ihre freischwebende Lage in der Bauchhöhle ist die Appendix viel weniger äußeren Insulten ausgesetzt als ein anderer Körperteil und stellt so durch ihre ganze Gestaltung keinen günstigen Boden für eine rasche Ausbreitung des Carcinoms dar. Auch sind bei dem Wurmfortsatze die günstigen Momente für chemische und mechanische Reize viel geringer, während dieselben speziell bei der Entwicklung und Ausbreitung von Tumoren eine überaus große Rolle spielen. Das raschere oder langsamere Wachstum eines Krebses ist auch durch die Art des Carcinoms bedingt, und es ist bekannt, daß besonders die alveolären Krebse — um solche handelt es sich hauptsächlich bei den Appendixcarcinomen — viel langsamer wachsen, d. h. eine geringere Bösartigkeit aufweisen als z. B. Zylinderepithelzellencarcinome anderer Körperteile. Die Frage, warum es sich hier besonders um alveoläre Carcinome handelt, muß allerdings offen bleiben; es mag sein, daß es sich in diesen Fällen um Entwicklung aus verlagerten oder versprengten embryonalen Keimanlagen handelt, was ohne weiteres bei der noch dunklen physiologischen Bestimmung des Wurmfortsatzes nicht von der Hand zu weisen ist. Wir wissen ferner, daß im allgemeinen das Carcinom sich gleichmäßig auszubreiten

sucht. Wenn nun aber das Tumorparenchym bei diesen Wucherungsprozessen, wie Borst (5) lehrt, auf widerstandsfähigeres Gewebe stößt, so wird sehr oft seine Entwicklungsmöglichkeit eingeschränkt und sein Wachstum bedeutend verlangsamt. Dies trifft bei der Appendix zu. Die Carcinommassen entwickeln sich in der Mucosa und stoßen bei ihren Ausbreitungsversuchen auf widerstandsfähigere Gebilde, die beiden Muskelschichten. Kudo (21) hat auf einige dieser Punkte am Schluß seiner Abhandlung bereits aufmerksam gemacht. Es sind jedoch noch einige Momente, die bei der Erklärung der sogenannten Gutartigkeit dieser Appendixcarcinome geltend zu machen sind, zu erwähnen. Die Lokalisation des Krebses steht auch im Zusammenhang mit dem Verlauf der Lymphgefäße in der Darmwandung. Wir haben hier oberflächliche und tiefer liegende Lymphbahnen; die letzteren verlaufen submucös und treten am Mesenteriolumansatz durch die Wand hindurch und vereinigen sich erst im Mesenteriolum mit den oberflächlichen Lymphgefäßen. Die carcinomatöse Wucherung dehnt sich daher vor allem zirkulär aus, wenn sie es wie bei sehr vielen Fällen nicht vorzieht, zuerst das ganze Lumen der Appendix auszufüllen. Denn hier finden die Geschwulstzellen den geringsten Widerstand. Erst dann treten die Tumormassen an die Durchwucherung der Muskelschichten heran und vollführen dies, indem sie, den Lymphbahnen folgend, diese Partien infiltrieren. Es

kann daher eine solche Neubildung in der Appendix sich sehr langsam vergrößern, da ja der Wurmfortsatz ein denkbar günstiger Boden für eine nicht zu rasche Ausdehnung ist.

Wenn wir nun, wie die meisten deutschen, wie alle ausländischen Autoren annehmen, daß es sich um eine epitheliale Wucherung handelt — auch Ribbert (37) teilt diese Ansicht —, so ist, wie Dietrich (10) schreibt, die Frage, ob Carcinom oder nicht, nur eine Frage der Begriffsbestimmung. Viele Autoren gebrauchen den Namen Endotheliom nur deshalb, weil die Neubildungen nicht ganz in das übliche Schema der epithelialen Tumoren passen. Mögen auch die klinischen Erscheinungen des Appendixcarcinoms nicht ganz mit denen, die wir sonst beim Carcinom gewöhnt sind, übereinstimmen, so dürfen wir wohl doch nach dem heutigen Stand des Wissens sagen, daß es sich bei unseren Wurmfortsatzgeschwülsten um epitheliale Tumoren handelt, welche sowohl in Form, Größe und Anordnung der Zellen, wie auch in der Art ihres infiltrativen Wachstums den Charakter eines Carcinoms tragen. Diese Tumoren haben Aehnlichkeit mit den von Oberndorfer (36) beschriebenen carcinoiden Tumoren des Dünndarmes, gehen aber doch über deren Wachstumsgrenzen hinaus. Es ist, wie gesagt, ja auch nicht ausgeschlossen, daß es sich bei den Appendixtumoren wie bei denen des Dünndarms um lokale, geschwulstartige Fehlbildungen handelt. Als entzündliche Wucherungen, wie

Millner (31), Töniessen (43) und andere dürfen wir sie wohl nicht ansehen, da sie sich auch ihrem ganzen histologischen Charakter nach nicht von Lymphendothelien ableiten lassen.

Wie verteilen sich nun die Fälle von Appendixcarcinom auf die beiden Geschlechter? Norris (84) gibt an, daß es in 75% bei Frauen vorkomme. Zaaijer (47) findet ca. 60%, Kudo (21) ca. 56% bei Frauen. Mac Williams (95) zeigt, daß unter 3000 Appendektomieen 62% Männer und 38% Frauen waren, während er bei Appendixcarcinomen 57% bei Frauen und 42% bei Männern findet; er kann sich den Grund dieser verschiedenen Verhältnisse nicht erklären. Harte (64) berechnet 59%, Vasmer (44) 57% und Mac Carthy und Mac Grath (78) gar 73% von Appendixcarcinomen auf das weibliche Geschlecht.

In unseren 238 Fällen wird von 195 eine Angabe des Geschlechts gemacht: es sind 118 Frauen, d. h. 58%, und 77 Männer, d. h. 42%; es entspricht dies den durchschnittlichen Angaben früherer Statistiken. Dabei fällt uns also auf, daß es um ein Wesentliches mehr bei Frauen als bei Männern beobachtet wurde. Es interessiert uns besonders deshalb, weil es sich in unserem Falle auch um einen weiblichen Patienten handelt, der eigentlich wegen verschiedener Gründe zur Operation kam. Sollte hier nicht der Umstand eine Rolle spielen, daß bei Frauen häufiger eine Laparotomie gemacht wird als bei Männern.

Tabelle III.

Von 238 Fällen sind:

obduziert	53 Fälle	= 22	Prozent
wegen Appendicitis operiert .	134 „	56	„
zufällig gefunden	33 „	33	„
unbekannt	18 „	8	„

Aus Tabelle III sehen wir, daß in 33 Fällen, also in 14% der operierten Falle, das Carcinom zufällig und unerwartet gefunden wurde. Es ist interessant zu sehen, wie sich nun diese zufällig gefundenen Appendixcarcinome auf die verschiedenen Operationen verteilen. Tabelle IV gibt uns davon ein Bild:

Tabelle IV.

Von 33 Zufallsdiagnosen wurden Appendixcarcinome gefunden bei:

	♂	♀	zus.	Prozent
Tumoren im Abdomen rechts .	6	3	9	27
Gallenblasenoperationen . . .	1	4	5	15
Nierentumoren	1	—	1	3,5
Hernia ing.	1	—	1	3,5
Probelaparotomien	—	2	2	6
Retroflexio	—	6	6	18
Ovarialtumoren	—	5	5	15
Salpingitis	—	2	2	6
Uterusfibrome	—	2	2	6

Wir sehen, daß es sich 17 mal, also in 51% um typische gynäkologische Fälle gehandelt hat, und daß es sich bei den 33 Fällen zusammen in 24 Fällen, d. h. 70% um Frauen gehandelt hat. Ein Teil der Ueberzahl an weiblichen Operierten, bei denen Appendixcarcinom ge-

funden wurde, mag dadurch erklärt sein. Sicherlich zeigt Tabelle IV, wie häufig bei den Zufallsdiagnosen der Gynäkologe auf diese Fälle von Appendixcarcinom gestoßen ist, wie es ja auch bei unserer Patientin der Fall war. Es gibt uns dies einen deutlichen Fingerzeig, wie man bei Laparotomien zu verfahren hat. Man muß unter allen Umständen den Wurmfortsatz untersuchen und ihn, wenn er irgendwie verdächtig erscheint, entfernen.

Im klinischen Bilde dürfte sich das Appendixcarcinom als solches nicht im wesentlichen von dem der gewöhnlichen Appendicitiden unterscheiden.

Der Kranke wird in der Regel ganz plötzlich teils ohne, teils mit äußerem Anlaß von heftigen Schmerzen in der Ileocoecalgegend befallen. Gleichzeitig tritt häufig Erbrechen auf, das jedoch auch bei den schwersten Fällen völlig ausbleiben kann. Der Patient beginnt zu fiebern, wird matt und fühlt sich krank. Die Pulsfrequenz ist in der Regel eine gesteigerte. Die Leukocytenzahl, auf die auch bei vielen Fällen geachtet wurde, steigt häufig über 15000 und mehr, bei diesen Fällen liegt also der Verdacht auf eine eitrige Entzündung sehr nahe. Mit zunehmender Eiterung finden wir dann eine ausgesprochene Muskelrigidität, welche das Abdomen oft bretthart erscheinen läßt.

Bei der objektiven Untersuchung kann man schon häufig durch die genaue Inspektion eine leichte Vorwölbung in der Ileocoecalgegend

finden. Ganz besonderer Wert aber ist auf die Druckschmerzempfindlichkeit in dieser Gegend zu legen. Der typische Schmerzpunkt ist der von Mac Burnay angegebene. Oft kommt es vor, daß die Schmerzen in der Magengegend und selbst noch mehr nach der linken Seite zu angegeben werden.

Manche Autoren haben auf die Verschiedenheit der Schmerzempfindung hingewiesen. Als "Dull pain", dumpfen Schmerz, bezeichnen Norris (84), Hurton (60), Mason und Rhea (81) im Gegensatz zu dem "Sharp, cutting, lancinating pain" anderer Carcinome. Landau (23), Le Comte (74) und andere geben in ihren beobachteten Fällen den Schmerz als schneidend und scharf an. Wir sehen also, daß mit diesem wichtigsten Symptom so gut wie gar nichts anzufangen ist; auf alle Fälle gibt es uns kein Mittel in die Hand, das Appendixcarcinom von der akuten bezw. chronischen Appendicitis den Krankheitserscheinungen nach zu trennen. Darüber sind sich auch alle Autoren einig, daß leider die Symptome einer appendicitischen Erkrankung, welche sich bei mikroskopischer Untersuchung eventuell als Carcinom herausstellt, in keiner Weise eigene charakteristische Erscheinungen hervorrufen, um schon daran erkannt zu werden.

Infolgedessen ist es auch erklärlich, daß so überaus selten die Diagnose oder auch nur der Verdacht auf Appendixcarcinom gestellt wurde. Ganz abgesehen von den Fällen, bei welchen das Carcinom des Wurmfortsatzes nur

zufällig bei irgend einer abdominalen Operation oder bei einer Probelaparotomie gefunden wurde.

Interessant ist es, daß gerade bei einem der am frühesten beschriebenen Fälle, Beger (2), das Appendixcarcinom als solches in vivo vor der Operation erkannt wurde. Es spielte dabei allerdings ein besonderer Umstand mit. Aus einer Fistel in der rechten Unterbauchgegend entleerte sich ein übelriechender Eiter, welcher aus einer ca. faustgroßen Geschwulst im Abdomen seinen Abfluß fand. Eine Probeexzision ergab Adenocarcinom. Der Darmtraktus hatte vollständig normale Tätigkeit, das exzidierte Stück zeigte aber deutlich seine Zusammengehörigkeit mit dem Darm. Es wurde daher mit besonderer Berücksichtigung der Lage des Tumors ein Carcinom des Processus vermiformis mit Uebergreifen auf die Bauchwand, aber Freilassen des Coecums, festgestellt. Die Neubildung war jedoch schon so weit vorgeschritten, daß die Operation den Patienten nicht mehr retten konnte. Noch ein weiterer Fall [Vöckler (45) 2. Fall] ist uns bekannt, bei welchem vor der Operation die Wahrscheinlichkeitsdiagnose auf einen malignen Tumor mit dem Sitz am Blinddarm gestellt wurde. Die mikroskopische Untersuchung ergab Carcinom. Nach 2 Jahren stellte sich ein Rezidiv ein, an welchem der Pat. zugrunde ging.

Selbst an dem entfernten Wurmfortsatz wurde überaus selten die geschwellte, cystisch

erweiterte Partie makroskopisch als Carcinom erkannt. Libmann (75) stellte bei seinem wegen Verdacht auf Perforation oder Gangrän der Appendix operierten Fall nach Inspektion des an der Spitze aufgetriebenen Wurmfortsatzes die Diagnose auf Carcinom, welche dann auch durch die mikroskopische Untersuchung bestätigt wurde.

Aus diesen relativ wenigen in vivo gestellten Diagnosen sehen wir, daß es sehr schwer, wenn überhaupt möglich, ist, die Diagnose auf Carcinom zu stellen. Es müßte sich denn gerade wie in den oben beschriebenen Fällen um überaus weit vorgeschrittene Neubildungen handeln, welche schon einen ausgesprochenen klinischen malignen Charakter angenommen haben. Ob wir es später durch noch genauere Untersuchungen so weit bringen werden, die jeweilige Ursache der einer appendicitischen Reizung gleichenden Krankheitsymptome eines Appendixcarcinoms feststellen zu können, ist fraglich. Vor allem wird es bei beginnenden Neubildungen im Wurmfortsatz, welche noch eine ganz geringe Ausdehnung angenommen haben, so gut wie unmöglich bleiben, dieselben als Carcinome zu diagnostizieren.

Der Satz, daß Appendicitis vorwiegend eine Erkrankung des jugendlichen, das Carcinom der Appendix eine solche des späteren Alters sei, hat nach obiger Zusammenstellung für die Differentialdiagnose zwischen Appendicitis und Carcinoma appendicis natürlich keine Geltung. Sehen wir doch, daß diese Carcinome

vorwiegend bei jüngeren Individuen gefunden werden.

Die Prognose bei der Appendicitis, der Modekrankheit, wie sie auch so gerne genannt wird, ist bei rechtzeitigem Eingreifen relativ sehr günstig. Auch bei den Appendixcarcinomen dürfen wir die Prognose nicht eine schlimme nennen, wenngleich die Erscheinung nicht ohne weiteres mit den günstigen klinischen Erfahrungen Hand in Hand geht. Wir haben gezeigt, daß doch schon eine ganz stattliche Anzahl von Metastasen und Rezidiven beobachtet wurde. Trotzdem haben wir nicht das Recht von einem wirklich bösartigen klinischen Verlauf dieser Appendixcarcinome zu sprechen. Doch glaube ich andererseits, daß wir es nicht mit einer absolut gutartigen Neubildung zu tun haben, demzufolge das Carcinom vollständig auszuschließen wäre. Auf das jugendliche Alter, in dem die Patienten meist zur Operation kommen, ist es besonders zu beziehen, daß diese malignen Neubildungen eine günstige Prognose aufweisen. Die appendicitischen Reize sind demnach ein nicht zu unterschätzender Faktor für die Entfernung der Appendix und damit auch für die Rettung des Lebens des Patienten.

Bei der Beurteilung des weiteren Krankheitsverlaufes ist auch eine Tatsache zu erwähnen, worauf Letulle (103) aufmerksam gemacht hat. Letulle fand unter 500 an Tuberkulose gestorbenen Patienten 4 Fälle von Appendixcarcinom, während bei 2000 anderen

Autopsien keine derartige Neubildung im Wurmfortsatz festgestellt werden konnte. Er zieht daraus den Schluß, daß Tuberkulose eine überaus große Rolle bei dem Auftreten des Carcinoms des Processus vermiformis spiele. Leider konnte ich bei keinem anderen Autor diesbezügliche Berichte finden. Immerhin sind die Zahlen, welche Letulle angibt, überaus beachtenswert und geben zu denken. Auch in unserem Falle handelt es sich um eine schwächliche, immer kränkliche Patientin, welche schon zweimal wegen Lungenspitzenkatarrh und Lungenentzündung im Sanatorium war. Es ist also nicht ausgeschlossen, daß unser Fall die Ansicht Letulles bestätigt.

Daß die Prognose nicht schlecht ist, beweisen uns die zahlreichen Berichte über Dauerheilung. In der Diskussion, die sich an einen von Nélaton (111) berichteten Fall anschließt, erzählt Jalaginer von einem vor 7 Jahren von Letulle und Weinberg operierten Falle: „Le diagnostic histologique de cancer m'avait singulièremet inquiété pour l'avenir de cet enfant. Or, malgré la netteté des lésions épithéliomateuses appendiculaires, et bien que le microscope ait revelé l'existence de foyers cancereux dans le méso-appendice, mon opéré n'a pas eu de récide." Monks (82) erhält auf die Anfrage an eine vor $5^1/_2$ Jahren wegen Appendixcarcinom operierte Patientin die Antwort: „J am in the very best health at present and have been since the time of my operation."

Es sind dies schlagende Beweise für die günstige Prognose, die wir der Mehrzahl der Fälle geben müssen. Leider sind die Berichte über die spätere Gesundheit der Patienten nicht sehr häufig. In 48 Fällen sind die Patienten auch später noch von den verschiedenen Autoren beobachtet und teilweise untersucht worden.

Tabelle V.

gesund seit	1/2	1	2	3	4	5	6	7	8	9	10	Jahren
sind:	8	7	10	8	4	3	2	2	1	2	1	

Aus Tabelle V ist ersichtlich, daß der am längsten beobachtete Fall bereits vor 10 Jahren operiert wurde. Die jüngsten Berichte sind über 4—10 monatl. Heilung zusammengestellt. Ca. 50% sind seit 3 Jahren und länger gesund. Wenn auch der von Volkman ausgesprochene Satz, daß nach dreijährigem Ausbleiben eines Rezidivs nach der Carcinomoperation nahezu mit Sicherheit auf eine dauernde Heilung zu rechnen sei, nicht absolute Gültigkeit hat, so ist doch der von obigen 48 Fällen berichtete Heilerfolg als ein überaus guter anzusehen.

Als Therapie gibt es gegen Appendixcarcinom nur ein Mittel: die Operation. Darüber sind sich alle Autoren einig. Elting, Landau, Williams, Harte, Vassmer, Mouchet, Carthy and Grath verlangen, sei es im akuten Zustande, sei es im Intervall, die operative Entfernung der Appendix. Durch konservative Mittel ist es natürlich unmöglich, einen Stillstand oder gar Rückgang des Neo-

plasmas zu erzielen. Wenn Lauder, Bunton u. Glover (51) mit Radiumemanation ihren Patienten behandelten, so war das bei der Inoperabilität dieses Falles gerechtfertigt. Diese Behandlungsmethode ist bei verzweifelten Fällen schon deshalb interessant, weil der betreffende Patient noch 8 Monate am Leben erhalten werden konnte. Doch wird diese Therapie eine höchst problematische genannt werden dürfen. Wenn wir bei der Appendicitis zum Messer greifen, müssen wir uns sagen, wir machen den Patienten eventuell um eine Chance ärmer, ein Carcinom in seinem Darmtraktus zu besitzen, welches möglicherweise in älteren Jahren ihm verhängnisvoll werden könnte. Die Entfernung des Wurmfortsatzes infolge appendicitischer Reizerscheinung ist, wenn einmal die Operation beschlossen, eine selbstverständliche Sache. Zeigt die Appendix irgendwelche Auftreibung, cystische Erweiterung, Verhärtungen, Obliterationen, so muß sie womöglich mit dem Mesenteriolum und so nahe wie möglich dem Coecum entfernt werden. Mac Williams (95) fordert, wenn die Geschwulst am proximalen Teil des Wurmfortsatzes sitzt, einen Teil des Coecums mit zu resezieren.

Von ganz besonderem Interesse sind diejenigen Fälle, die zufällig bei einer Laparotomie oder bei einer Doppeldiagnose gefunden worden sind. So hat es sich auch in unserem Falle um eine Retroflexio uteri, Appendicitis und Hernia inguinalis gehandelt. Besonders

die Gynäkologen sind es, welche bei Laparotomien Gelegenheit haben, veränderte, entzündliche, geschwellte oder obliterierte Wurmfortsätze zu entfernen. Es ist ja nicht ausgeschlossen, daß rein anatomische Veränderungen der Appendix klinische Symptome vortäuschen, welche denen einer Retroflexio uteri z. B. gleichkommen können. Auf alle Fälle ist darauf zu achten, wenn eine Operation in der gynäkologischen Praxis beschlossen ist.

Schon im Jahre 1900 schrieb Elisabeth Hurdon (66) anschließend an einen Fall, welcher wegen Retroflexio uteri operiert wurde: „A part from its rarity this case is of interest on account of the early stage in which it was discovered owing to the routine examination of the abdominal viscera made in all cases of abdominal section.“ Norris (84) beschreibt einen wegen Retroflexio uteri, Pyosalpingitis und Hernia inguinalis operierten Fall. Auch er macht immer, wie Hurdon, eine genaue Untersuchung des Processus vermiformis, wenn einmal die Laparotomie ausgeführt ist. Landau (23), welcher eine Frau wegen Myoma intramurale sin. operierte, fand einen nicht normal aussehenden Wurmfortsatz; er kommt nach längeren Betrachtungen zu dem Schluß, daß Appendix und Gallenblase bei jeder Laparotomie besichtigt werden müssen. Infolgedessen sah er sich veranlaßt, den vaginalen Weg bei gynäkologischen Leiden zu meiden und wenn möglich abdominal zu operieren. Wenn die Appendix normal und ge-

sund erscheint, läßt sie Landau in der Regel zurück, obwohl er meint, daß vielleicht Roux besser handle, wenn er bei jeder Laparotomie prophylaktisch die Appendix entfernt oder, wie Roux sagt, sie stiehlt.

Zu dem gleichen Entschluß wie Roux kamen auch Mason & Rhea (81). Sie operierten eine 20jährige Frau wiederholt wegen Erkrankung der Tuben und Ovarien. Nur um der Patientin eine event. vierte Laparotomie zu ersparen, wurde bei der letzten Operation die Appendix, welche ein ganz normales Aussehen hatte, mit entfernt. In Anbetracht dessen, daß in den meisten Fällen von Appendixcarcinom die Bedingung für ein solches nur zufällig entdeckt wurde, scheint es Mason & Rhea ratsam und rationell zu sein, alle Wurmfortsätze in jedem Falle, wenn das Abdomen einmal geöffnet ist, zu entfernen, um so für alle Fälle einer Ausbreitung einer malignen Neubildung vorzubeugen. Ist dies vielleicht zu weit gegangen, so müssen wir doch unbedingt fordern, die Appendix bei jeder Laparotomie zu inspicieren und zu palpieren. Elting (57), Zaaijer (47), Mac Williams (96), Harte (64), Vassmer (14), Mouchet (110), Mac Carthy and Mac Grath (78) und andere sind dieser Ansicht und entfernen jeden Wurmfortsatz, der auch nur den geringsten Verdacht erwecken könnte.

Wie häufig bei gynäkologischen Fällen Veränderungen der Appendix vorkommen, zeigen die Zahlen von Hermes (nach Landau).

Er fand unter 75 gynäkologischen Fällen 40mal den Wurmfortsatz pathologisch verändert, also in mehr als 50% der Fälle. Unbedingt notwendig ist auch die mikroskopische Untersuchung aller exstirpierten Wurmfortsätze. Die Zahl der Carcinome dieses Darmabschnittes wird sich dann wohl um ein Reichliches vergrößern.

Nach dem Ausgeführten ist zusammenzufassen:

1. Das Appendixcarcinom ist keine Seltenheit; es sind bis jetzt 238 Fälle in der Literatur bekannt.

2. Die Anzahl der Appendixcarcinome nimmt mit der Steigerung der Appendektomien zu. Sie beträgt ungefähr 0,4% aller Fälle.

3. Auffällig ist das jugendliche Alter der Operierten. Bei sämtlichen Fällen ist das Durchschnittsalter 32,5 Jahre, bei den operierten Fällen 28,7 Jahre. Der jüngste Fall ist 5 Jahre, der älteste 82 Jahre alt.

4. Von 238 Fällen sind 134, d. h. 63% wegen Appendicitis operiert worden.

5. Ob das Carcinom das Primäre ist oder nicht, ist unsicher. Wahrscheinlich ist in den meisten Fällen eine Entzündung vorausgegangen.

6. Der Sitz des Tumors ist in:

78% im distalen Drittel
18% „ mittleren „
11% „ proximalen „

Die Größe schwankt zwischen Erbsen- und Hühnereigröße.

Obliterationen sind in 65 Fällen angegeben.

7. Die Appendixtumoren scheinen ihrem ganzen Bau nach weder endotheliale Neubildungen zu sein, noch sind sie mit den carcinoiden Dünndarmtumoren zu identificieren.

8. Es fanden sich:

Carcinoma simplex in 82,0%
Adenocarcinom „ 11,5%
Carcinoma gelat. „ 6,5%

9. Metastasen waren in ca. 3—4%, Rezidive in 1% der Fälle vorhanden.

10. Die Prognose des Appendixcarcinoms ist günstig. In 48 Fällen ist Dauerheilung bis zu 10 Jahren bekannt.

11. Die relative klinische Gutartigkeit ist aus dem Bau, der Lage, der Größe und der Gestalt der Appendix zu erklären.

12. 58% der Fälle waren Frauen 42% Männer.

13. In vivo wurde selten Appendixcarcinom diagnostiziert. In 18% der Fälle, davon $^2/_3$ Frauen, wurde zufällig die Diagnose auf Carcinom der Appendix gestellt.

14. Die Appendixcarcinome zeigen keine besonderen klinischen Symptome.

15. Therapie: Operation, und zwar so viel wie möglich entfernen.

16. Bei einer Laparotomie ist immer die Appendix zu untersuchen und, wenn irgendwie verdächtig, sofort total zu exstirpieren.

* * *

Am Schlusse meiner Arbeit angelangt, ist es mir eine angenehme Pflicht, Herrn Geheimerat Professor Dr. Döderlein für die gütige Ueberlassung der Arbeit meinen ergebensten Dank auszusprechen, ebenso danke ich Herrn Professor Dr. Baisch, der mich mit seinem Rat unterstützt hat.

Deutsche Literatur.

1. Aschoff: Lehrbuch für Pathologie.
2. Beger: Berl. Klin. Wochenschrift XIX, 1882.
3. Bierhoff: Deutsches Archiv für Klin. Medizin 1880.
4. Bjerum: Zeitschrift für Krebsforschung. 10. Bd. H. 3, 1910.
5. Borst: Lehrbuch der Geschwülste, 1902.
6. Brandts: Münchn. Mediz. Wochenschrift, 1907.
7. Burckhardt: Frankf. Zeitschr. f. Pathologie, 1909.
8. De Jong: Mitteilungen a. d. Grenzgeb. d. Med. Chir. 1907.
9. De Ruyter: Archiv f. Klin. Chirurgie, Bd. 69, 1903.
10. *Dietrich: Deutsche Mediz. Wochenschrift, 1910.
11. Exner: Verh. d. Ges. D. Naturforscher u. Aerzte, 1909.
12. Greuser: Deutsche Mediz. Wochenschr. Nr. 38, 1910.
13. Grünbaum: Berliner Klin. Wochenschrift, 1907.
14. Hessberg: Inaug.-Dissertation München, 1904.
15. Isaak: Berliner Klin. Wochenschrift, 1908.
16. Kaufmann: Lehrbuch für Pathologie, 1903.
17. *Körte: Verhdl. d. D. Ges. f. Chirurgie, 34. Kongr. 1905.
18. Kolascek: Archiv der Klin. Chirurgie XVIII, 1875.
19. *Konietzny: Deutsche Zeitschr. f. Chir., Bd. 103, 1910.
20. Krob: Verh. d. Ges. D. Naturforscher u. Aerzte, 1909.
21. *Kudo: Zeitschr. für Krebsforschung, Bd. 6, 1908.
22. Kurak: Wiener Klin. Wochenschrift, Bd. 37, 1909.
23. *Landau: Berliner Klin. Wochenschrift, 1906.
24. Leichtenstern: Ziemssens Handbuch, 1. Aufl. VII, 1876.
25. Lindemann: Deutsche Zeitschr. f. Chirurgie 95, 1908.
26. Lubarsch: Verhdlgn. d. Deutschen Pathol. Ges. 1907.
27. Martin: Inaug.-Dissertation München 1896.
28. Maydl: Ueber den Darmkrebs. Wien 1883.
29. Merling: Inaug.-Dissertation Heidelberg 1836.
30. Meyerstein: Inaug.-Dissertation München 1905.
31. *Milner: Deutsche Zeitschrift für Chirurgie 1909.
32. Neri: Zieglers Beiträge 1905.
33. Neugebauer: Beiträge zur Klin. Chir., Bd. 67, 1910.
34. Nothnagel: Spez. Pathologie u. Therapie XVII, 1898.
35. *Oberndorfer: Frankf. Zeitschr. f. Pathologie, Bd. 1.
36. *Desgl.: Ergebnisse der allgem. Pathologie, 1909.
37. *Ribbert: Das Karzinom des Menschen, 1911.
38. Rokitanski: Wiener med. Presse, 1909.
39. *Schrumpf: Mittlgn. a. d. Grenzgeb. d. Med. Chir. 1907.
40. Sternberg: Wiener Klin. Wochenschrift 1910.
41. Stieda: Verhdlg. d. Ges. D. Naturfr. u. Aerzte 1909.
42. *Sudsuki: Mittg. a. d. Grenzg. d. Med. u. Chir. 1901.
43. *Töniessen: Zeitschr. f. Krebsforschung, Bd. 91, 1909.
44. *Vassmer: Deutsche Zeitschr. f. Chirurgie, Bd. 91, 1908.

45. *Vöckler: Archiv für Klinische Chirurgie, 1908.
46. *Desgl.: Deutsche Zeitschrift für Chirurgie, 1910.
47. *Zaaijer: Beiträge zur Klinischen Chirurgie, 1907.

Englische und Amerikanische Literatur.

48. Baldauf: Albany medic. Anals Vol. XXVI, 1905.
49. Battle: The Lancet, 1905.
50. Piggs: Proceeding of New York path. society, 1905.
51. Bunton u. Glover: The Lancet, 1910.
52. Burnam: John Hopkins Hospital Bulletin, 1904.
53. Cullingworth u. Cower: The Lancet, 1904.
54. Deaver: Annals of surgery New York, 1909.
55. Draper: Boston medical & surgeral Bulletin, 1884.
56. Eccles: American Journal of Med. Science 1906.
57. *Elting: Annals of surgery New York, 1903.
58. Elwell: Quarterly Journal of Medicine. Oxford 1908.
59. Garrow & Keenam: Annals of Surgery. New York 1908.
60. Greig: British Medical Journal, 1909.
61. Goffe: New York Medic. Record, 1991.
62. Hacker: Albany med. Annals, 1909.
63. Hammond: Annals of surgery. New York 1908.
64. *Harte: Annals of Surgery. New York 1908
65. *Harte & Wilson: Medical News, 1902.
66. Hurton: Bulletin of John Hopkins Hospital, 1900.
67. Jones & Simons: Boston med. & surg. Journal, 1904.
68. Kelly: Proceeding of the path. Society. Philadelphia 1900
69. Desgl.: Americal Journal of the medical Science, 1908.
70. Kennedy: The Lancet, 1909.
71. Desgl.: „ 1910.
72. Kepler: Boston Medical & Surger. Journal, 1908.
73. Kiliam: Annals of Surgery, 1908.
74. Le Conte: Annals of Surgery, 1908.
75. Libmann: Proceeding of New York path. Society 1906.
76. Lothrop: Boston med. & surg. Journal 1908.
77. Mac. Burnay: New York med. Record, 1901.
78. *Mac. Carty & Mac. Grath: Surg., Gym. Chicago 1911.
79. Mac. Cosh: Annals of Surgery, 1908.
80. Mandlebaum: Proceeding of New York Path. Society 1905.
81. *Mason & Rhea: Boston med. Journal 1907.
82. Monks; Annals of Surgery, 1908.
83. Moschcowitz: Annals of Surgery, 1903.
84. Norris: University of Pensylvania med. Bulletin, 1903.
85. Desgl.: Proceeding of the path. Society, Philadelphia 1910.
86. Rolleston: The Lancet, 1900.
87. Rolleston & Jones: The Lancet, 1906.
88. Sargent: The Lancet, 1905.
89. Speese, Proceeding of the path. Soc. Philadelphia 1910.
90. Stimson: Annals of Surgery, 1896.

91. Weil: Proced. of New York path. Society. 1905.
92. Whipham: The Lancet, 1901.
93. Whipe: Americal Journal of the med. Science, 1908.
94. Whright: Boston med. & surg. Journal, 1898.
95. *Williams: Journal of the med. Soc. New York 1908.
96. Williams: Annals of Surgery. New York 1908 u. 1910.
97. Yessup: New York Medical Record, 1902.

Französische und Belgische Literatur.

98. Hartmann: Revue de Chirurgie. Paris 1907.
99. Lafforgue: Thèse de Lyon, 1893.
100. Lecène: Bull. et mém. de la Soc. de Chir. Paris 1907.
101. Lejars: „ „ „ d'anatom. „ 1903.
102. Letulle: „ „ „ „ „ 1903.
103. „ „ „ „ „ „ 1907.
104. „ „ „ „ „ „ 1909.
105. „ &Weinberg: „ „ „ „ 1897.
106. „ „ „ „ „ „ 1900.
107. Le Priol: Thèse de Paris, 1908.
108. Mignon: Bull. et mém. de la Soc. de Chir. Paris 1907.
109. Mosse & Daunic: Bull. et mém. de la S. d'an. Paris 1897.
110. Mouchet: Bull. de l'acad. royal de Med. Bruxelles 1909.
111. Nélaton: Bull. et mém. de la Soc. de Chir. Paris 1907.
112. Patel: Lyon Medical, 1907.
113. Potherat: Bull. et mém. de la Soz. de Chir. Paris 1908.
114. Richelot: Bull. de l'acad. de médecine Paris 1909
115. Weinberg: Bull. et mém. de la Soc. d'anat. Paris 1906.

* = Ausführliche Arbeiten.

Lebenslauf.

Ich, Erwin Dorn, geboren am 30. Juni 1887 in Stuttgart als Sohn des verstorbenen Architekten Heinrich Dorn, besuchte bis 1901 das Eberhard-Ludwigs-Gymnasium in Stuttgart und von 1901 ab das humanistische Gymnasium in Schwäbisch Hall, wo ich 1906 die Reifeprüfung ablegte. Die ersten zwei Semester meiner Studienzeit verbrachte ich in Tübingen; vom Wintersemester 1907 ab studierte ich in München und bestand im Jahre 1909 die ärztliche Vorprüfung. Im Wintersemester 1909 und Sommersemester 1910 besuchte ich die Universität Berlin, um im Wintersemester 1910 wieder nach München zurückzukehren, wo ich im Frühjahr 1912 mich mit Erfolg der medizinischen Staatsprüfung unterzog.

Appendix-Karzinom.

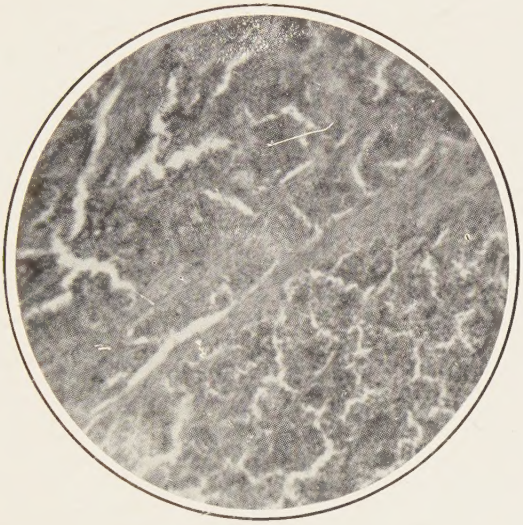

250fache Vergrösserung.

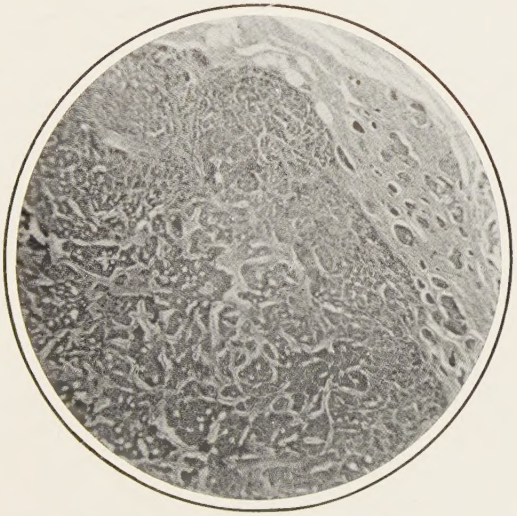

100fache Vergrößerung.